La Revue de Médecine Légale

Apport médicolégal d'un questionnaire d'empoussièrement et de l'analyse minéralogique en microscopie électronique lors de pathologies granulomateuses. Des avancées significatives et le besoin d'une prise de conscience.

--Projet de manuscrit--

Numéro du manuscrit:	
Type d'article:	Mise au point
Mots-clés:	Analyse minéralogique; MEB-EDX; silice; métaux; granulomatose; sarcoïdose; questionnaire d'empoussièrement
Auteur correspondant:	Mickaël Catinon, Ph.D. FRANCE
Premier auteur:	Michel Vincent
Ordre des auteurs:	Michel Vincent
	Mickaël Catinon, Ph.D.
	Elisabeth Roux
	Aline Auroux
	Pascal Cathébras
	Pascal Sève
	Sylvain Marchand-Adam
	Luc Thiberville
	Arnaud Bourdin
	Vincent Bonneterre
	Pedro Gustavo REIS
	Emmanuel Watkin
	Ana-Maria Trunfio-Sfarghiu
	Catherine Cavalin
	Paul-André Rosental
	Daniel Malicier
Résumé:	Le diagnostic de sarcoïdose, maladie granulomateuse idiopathique, nécessite d'éliminer une réaction granulomateuse causée par une exposition à des corps étrangers. Un questionnaire approfondi portant sur toutes les variétés d'expositions professionnelles et environnementales à des poussières inorganiques ou suite à la corrosion d'implants doit être proposé. Nous rapportons, dans le cadre d'un travail multidisciplinaire, 11 observations de pathologies granulomateuses étudiées par Microscopie Electronique à Balayage (MEB) avec dispersion des rayons X (EDX) : 4 cas avec surcharge en silice à partir de quartz (2), silicone (1) silice amorphe (1), un cas de talcose, et six cas avec surcharge en métaux parfois mixte : tungstène, aluminium, oxyde de titane, baryum, acier, étain. Ces observations confirment que l'étude par MEB-EDX d'un échantillonnage de particules au sein du tissu granulomateux permet, par une corrélation avec les données du questionnaire, d'identifier une relation causale entre exposition et pathologie. Depuis dix ans, de nombreux cas cliniques et études épidémiologiques évoquent la relation causale entre l'exposition à des poussières inorganiques et la sarcoïdose. Les métiers des travaux publics mais aussi en fonderies sont les plus concernés. La définition initialement tronquée de la silicose en 1934 a limité la maladie professionnelle à la présence de nodules silicotique. Or, la granulomatose liée aux

Activé par Editorial Manager® et ProduXion Manager® depuis Aries Systems Corporation

	poussières est un stade préalable dans le temps au nodule silicotique. Il parait opportun de proposer l'analyse MEB-EDX au registre des actes innovants hors Nomenclature pour confirmer son intérêt, tant au point de vue individuel médico-légal que collectif pour améliorer la prévention.

Activé par Editorial Manager® et ProduXion Manager® depuis Aries Systems Corporation

Apport médicolégal d'un questionnaire d'empoussièrement et de l'analyse minéralogique en microscopie électronique lors de pathologies granulomateuses. Des avancées significatives et le besoin d'une prise de conscience.

Medico-legal contribution of a dust questionnaire and mineralogical analysis by electronic microscopy in granulomatous pathologies. Significant progress and the need for awareness.

M Vincent[1]*, M Catinon[1], E Roux[1], A Auroux[2], P Cathébras [3], P Seve[4], S Marchand-Adam[5] , L Thiberville[6] , A Bourdin[7], V Bonneterre[8], PG Reis[9], E Watkin[10] , AM Trunfio-Sfarghiu[11] , C Cavalin[12,13,14], PA Rosental[14], D Malicier[15].

1 *Minapath Développement, Insavalor CS : 52132, 69603, Villeurbanne, France*
2 *IRCELYON UMR 5256, CNRS, Université Claude Bernard Lyon 1, 69626, Villeurbanne, France*
3 Service de Médecine Interne CHU Saint Etienne Saint Priest en Jarez 42270 France
4 Service de Médecine Interne Hôpital de la Croix Rousse Hospices Civils de Lyon, Université Claude Bernard Lyon 1 F-69004 Lyon
5 Service de pneumologie et d'explorations fonctionnelles respiratoires CHU Bretonneau Tours France
6 Service de pneumologie CHU Rouen, 36 Bd Gambetta 76000 Rouen France
7 Service de pneumologie CHU Montpellier Avenue Doyen Giraud Montpellier, France
8 *Univ. Grenoble Alpes, CNRS, Grenoble INP, CHU Grenoble Alpes, TIMC, 38000 Grenoble, France*
9 *Service de santé au travail SANTBTP Blois*
10 Cabinet Cypath, 201 Route de Genas 69100 Villeurbanne France
11Univ Lyon, INSA-Lyon, CNRS UMR5259, LaMCoS, F-69621, Villeurbanne, France
12 *Institut de recherche interdisciplinaire en sciences sociales (IRISSO, UMR CNRS-INRAE 7170-1427), Université Paris Dauphine, PSL, Paris, France*
13 Centre d'études de l'emploi et du travail (CEET, CNAM, Noisy-le-Grand, France)
14 Laboratoire interdisciplinaire d'évaluation des politiques publiques (LIEPP) de Sciences Po, Paris, France
15 *Médecine interne, Médecine légale Hôpital Edouard Herriot, HCL, Lyon, France*

* Auteur correspondant

Michel Vincent

MINAPATH Développement

56 Boulevard Niels Bohr, CEI2, CS : 52132

69603 Villeurbanne Cedex France

Téléphone: +33 (0)6 37 39 97 47

E-mail: mvincent@minapath.com

Manuscript Click here to access/download;Manuscript;Manuscrit.docx

Cliquez ici pour afficher les références liées

Résumé

Le diagnostic de sarcoïdose, maladie granulomateuse idiopathique, nécessite d'éliminer une réaction granulomateuse causée par une exposition à des corps étrangers. Un questionnaire approfondi portant sur toutes les variétés d'expositions professionnelles et environnementales à des poussières inorganiques ou suite à la corrosion d'implants doit être proposé.

Nous rapportons, dans le cadre d'un travail multidisciplinaire, 11 observations de pathologies granulomateuses étudiées par Microscopie Electronique à Balayage (MEB) avec dispersion des rayons X (EDX) : 4 cas avec surcharge en silice à partir de quartz (2), silicone (1) silice amorphe (1), un cas de talcose, et six cas avec surcharge en métaux parfois mixte : tungstène, aluminium, oxyde de titane, baryum, acier, étain. Ces observations confirment que l'étude par MEB-EDX d'un échantillonnage de particules au sein du tissu granulomateux permet, par une corrélation avec les données du questionnaire, d'identifier une relation causale entre exposition et pathologie.

Depuis dix ans, de nombreux cas cliniques et études épidémiologiques évoquent la relation causale entre l'exposition à des poussières inorganiques et la sarcoïdose. Les métiers des travaux publics mais aussi en fonderies sont les plus concernés.

La définition initialement tronquée de la silicose en 1934 a limité la maladie professionnelle à la présence de nodules silicotique. Or, la granulomatose liée aux poussières est un stade préalable dans le temps au nodule silicotique.

Il parait opportun de proposer l'analyse MEB-EDX au registre des actes innovants hors Nomenclature pour confirmer son intérêt, tant au point de vue individuel médico-légal que collectif pour améliorer la prévention.

Mots clés : Analyse minéralogique ; MEB-EDX ; silice ; métaux ; granulomatose ; sarcoïdose ; questionnaire d'empoussièrement

Introduction

En 2002, l'un d'entre nous publiait une lettre dans la *Revue des maladies respiratoires* sous le titre : « Sarcoïdose et empoussièrement pulmonaire, une hypothèse pathogénique qui prend du crédit » [1]. Près de vingt ans plus tard, une revue générale sur cette maladie, publiée dans *Chest*, s'intitule : « Sarcoïdose. Une maladie professionnelle? » [2].

Le diagnostic de sarcoïdose, maladie granulomateuse considérée comme d'origine idiopathique, nécessite d'éliminer, entre autres possibles diagnostics différentiels, une réaction tissulaire granulomateuse à des corps étrangers [3]. Or l'étude Minasarc [4] a montré qu'en pratique courante, l'utilisation d'un questionnaire d'exposition à des poussières est souvent absente ou insuffisante, en particulier parce que ces expositions peuvent être très diverses et/ou avoir eu lieu dans le passé.

L'étude Minasarc a également montré que la recherche, en microscopie optique (MO) en lumière polarisée, de corps étrangers biréfringents, théoriquement requise [5,6], est très rarement mentionnée dans les comptes rendus des anatomopathologistes, et parfois non réalisée.

Néanmoins, l'identification de particules au sein des granulomes en MO ou avec lumière polarisée ne donne aucune information sur la nature chimique des particules, et ne permet pas non plus de s'assurer de l'origine exogène de certaines particules mises en évidence. Des particules issues de processus de calcification peuvent en effet avoir une origine endogène [7].

La microscopie électronique à transmission (MET) et à balayage (MEB) aide à surmonter certaines de ces difficultés. Elle permet d'observer des particules de plus petites tailles que la MO. De plus, l'adjonction à l'observation par MET ou MEB d'un détecteur de rayons X (EDX) permet d'identifier la nature chimique des particules [8], et ainsi de les classer, en différenciant par exemple la silice, les silicates, les métaux… Une fois de telles particules identifiées par ces méthodes de microscopie, on peut tenter d'en relier la présence à une exposition anormale qu'un questionnaire approfondi peut mettre en évidence.

Au total, il est certain que la simple analyse optique est insuffisante pour réfuter une granulomatose à corps étranger. Or, l'enjeu d'établir un tel diagnostic est de taille : en cas de repérage d'expositions potentiellement toxiques, des mesures de prévention peuvent être mises en place (e.g. supprimer certaines activités extra-professionnelles, comme par exemple certaines activités de bricolage ; porter un masque adapté ; faire modifier les équipements de protection collective sur le lieu de travail, changer certaines procédures ou certains produits), mais aussi une réparation peut être demandée pour les travailleurs malades en cas d'expositions professionnelles, ou encore il peut être proposé à un patient d'explanter une prothèse (en cas de l'usure anormale d'implants qui serait à l'origine de l'exposition aux particules toxiques).

L'ensemble de ces raisons nous pousse à proposer cette mise au point. Nous souhaitons montrer l'intérêt d'un questionnaire approfondi des patients sur leurs expositions à des particules inorganiques en milieux professionnels et extra-professionnels, associé à une analyse en MET ou MEB-EDX de la lésion. À cet effet, nous rapportons onze cas démonstratifs : quatre concernent diverses expositions à la silice, un cas met en évidence une exposition à des silicates, et six cas relatent les effets d'expositions à des métaux variés.

Ces cas clinques incitent également à une réflexion médico-légale et avec les services de santé au travail du fait de l'origine fréquemment professionnelle des expositions en cours. D'autres patients exposés à des hobbies empoussiérés peuvent se plaindre que leur diagnostic n'ait pas été réalisé plus tôt. De même il existe un enjeu médicolégal lors d'usures anormales de prothèses

Matériel et méthodes

1/ Microscopie optique

Les coupes histologiques des biopsies ont été examinées avec un microscope à lumière pétrographique (Zeiss® Axioskop A1) équipé d'une caméra (Zeiss® AxioCam ICc3). Les particules sont observées en lumière naturelle tandis que les particules anisotropes sont détectées en lumière polarisée avec un maximum de luminosité.

2/ Microscopie électronique à transmission

L'analyse minéralogique a été réalisée à l'aide d'un MET (TEM Jeol 1400 EX, 120 kV) équipé d'une caméra CCD (Gatan Orius 600) et d'un analyseur de rayons X énergétiques (Jeol JED-2300). Une centaine de particules d'une taille supérieure à 0,1 µm observées lors d'un dépistage à un grossissement de x 30 000 ont été échantillonnées. Les particules ont été triées et classées dans différents groupes en utilisant les principaux composants élémentaires de leur spectre de rayons X.

3/ Microscopie électronique à balayage

Les coupes histologiques ont été aussi analysées par MEB (JEOL JSM-6010LV Plus) couplée avec un spectromètre EDX (EDX Oxford Aztec-DDI detector X MAX^{N} 50). Pour pouvoir comparer les spectres des différentes particules entre eux, l'analyse a été menée dans les mêmes conditions expérimentales : électrons rétrodiffusés ; Intensité: 20.0kV; Distance de travail : 12mm; taille du spot : 55 mm ; Pression P = 20Pa; grossissement x500. Chaque particule a été classée dans une famille en accord avec sa composition chimique.

4/ Données éthiques et informations aux patients : ces analyses ont été réalisées dans le cadre de la prise en charge clinique du patient selon les normes de la loi Française en fonction de la période où l'observation a été réalisée. La plupart ont déjà fait l'objet de publications référencées (voir les références données ci-dessous, au fil de la présentation des cas). Le texte présent consiste en une synthèse destinée à tirer des enseignements transversaux de ces différentes recherches.

Cas cliniques

1/ Cas 1 [9] : jeune patiente, âgée de 17 ans, hospitalisée en avril 1991, était porteuse d'un syndrome infiltratif bilatéral associé à des adénomégalies dans un contexte de dyspnée d'effort et d'hypoxie. La biopsie pulmonaire chirurgicale montrait des granulomes de type sarcoïdosique associés à un aspect de lipoprotéinose alvéolaire. Un membre de l'équipe, ayant réalisé un an auparavant un premier diagnostic de pathologie par inhalation volontaire de poudre à récurer [10], questionnait la patiente à ce propos. La patiente reconnaissait avoir sniffé de la poudre à récurer parfumée qui contient alors plus de 90% de particules de quartz micronisées (le quartz étant le polymorphe le plus répandu de la silice cristalline). La relecture de la lame en microscopie optique montrait, au sein de l'inflammation alvéolaire, de multiples particules biréfringentes identifiées en analyses MET-EDX comme des particules de silice. Le diagnostic final était celui d'une silicose aiguë induite par l'inhalation de poudre à récurer. La patiente décèdera après une évolution d'environ 6 mois.

Figure 1

2/ Cas 2 (non publié) : Le patient, prothésiste dentaire âgé de 58 ans, subissait, en 2005, un bilan de micronodules pulmonaires. Ceux-ci faisaient l'objet d'une biopsie chirurgicale. Le diagnostic réalisé en microscopie optique indiquait qu'il s'agissait de nodules silicotiques. Une étude en MEB-EDX était pratiquée à partir du bloc de paraffine de la biopsie pulmonaire. On pouvait observer une zone riche en particules de phosphate de calcium, témoin d'un processus de cicatrisation à l'intérieur du nodule silicotique et la présence d'amoncellement de particules de silice à l'extérieur du nodule.

Figure 2

3/ Cas 3 (non publié) : Le patient, âgé de 38 ans, était employé dans une entreprise de conditionnement de riz. Il était hospitalisé en 2019. Son activité était réalisée dans des conditions d'empoussièrement importantes, dans des silos. Dans ce contexte, il était exposé à de la poussière d'écorce de riz, qui contenait jusqu'à 20% de silice amorphe. Il présentait une pneumopathie infiltrative bilatérale granulomateuse sur la biopsie transbronchique. L'étude MEB-EDX de la biopsie montrait un taux de silice de 28,9%, contre 5,6% chez les cas-témoins issus de l'Institut médicolégal de Lyon (soit une augmentation d'un facteur 5,2). Le Comité régional de reconnaissance des maladies professionnelles (CRRMP), instance qui statue sur les demandes de reconnaissance de maladies professionnelles « hors tableaux », récusait la silicose en invoquant le fait que la silice impliquée dans le processus de production ne se présentait pas sous forme cristalline. Pourtant, les travaux de Pavan [11] montrent que les microparticules de silice amorphe peuvent également conduire à des phénomènes inflammatoires importants. L'étude de Lim sur 122 travailleurs exposés à une telle silice amorphe montre que 15% présentent des opacités nodulaires avec ou sans réticulation [12].

Figure 3

4/ Cas 4 [13] : Il s'agissait d'une femme âgée de 44 ans, hospitalisée en médecine interne, d'origine caribéenne, sans antécédents médicaux, implantée de prothèses mammaires à des fins esthétiques en 2011. Sept ans plus tard, elle souffrait d'une perte de vision aiguë et de douleurs thoraciques. Une uvéite antérieure bilatérale était mise en évidence ainsi qu'une rupture bilatérale d'implant mammaire, avec plusieurs siliconomes dans les seins et les ganglions axillaires. Le scanner thoracique révèlait une pneumopathie interstitielle diffuse avec une lymphadénopathie axillaire bilatérale. Un diagnostic de sarcoïdose avec atteinte pulmonaire et oculaire était suspecté. Un traitement ophtalmique local avec des

corticostéroïdes était initié. L'examen complémentaire par MEB-EDX était réalisé sur des biopsies transbronchiques, et ganglionnaires axillaires. Cette analyse mettait en évidence la présence de particules de silicone dans les ganglions et la muqueuse bronchique, situées à l'intérieur des vacuoles optiquement vides observées en microscopie optique. Le diagnostic final de granulomatose systémique liée à la propagation du silicone était retenu.

Figure 4

5/ Cas 5 [14] : Le patient est âgé de 53 ans, était employé de chemin de fer, et s'était appliqué pendant quelques mois précédant son hospitalisation du talc sur une dermite inguinale. Il était hospitalisé en 1999 pour un bilan de polyadénopathies médiastinales et axillaires découvertes à l'occasion d'arthralgies au niveau des mains. On notait un aspect de granulomatose sarcoidosique à la biopsie médiastinale. L'examen histologique en lumière polarisée met en évidence des amas de particules biréfringentes dans un vaisseau lymphatique en contact avec les aires de granulomes. Une microdissection orientée sur ces amas de particules, suivie d'une analyse en MET-EDX sont réalisées. La microanalyse permet d'identifier des particules de silice et de silicates (chlorites) probablement issues du talc appliqué.

Figure 5

6/ Cas 6 (non publié) : Un patient de 35 ans, ouvrier électricien dans le secteur de la maintenance, est reçu en consultation de pneumologie au CHU de Tours en février 2016. Il se plaignait d'une dyspnée ayant débuté en 2012, de difficultés à monter les escaliers, de douleurs thoraciques avec toux et fièvre. La radiographie du thorax montre des signes de condensations pulmonaires bilatérales prédominant aux lobes supérieurs avec une infiltration nodulaire et micro-nodulaire bilatérale atteignant les zones sous-pleurales avec des adénomégalies médiastinales bilatérales. L'analyse d'une biopsie bronchique granulomateuse à la demande du service de santé au travail, par MEB-EDX, mettait en évidence des taux de composé de tungstène, d'acier et d'oxyde d'aluminium élevés avec une augmentation de 540 ; 24,2 et 6 par rapport à la base de données réalisée à partir de biopsies de parenchyme pulmonaire issues de l'Institut médicolégal de Lyon.

Figure 6

7/ Cas 7 [15] : Patient âgé de 42 ans. En 2007, un syndrome infiltratif pulmonaire avec micronodules était découvert dans une consultation au CHU de Rouen. Une biopsie d'éperon était réalisée suite à une fibroscopie bronchique. L'étude anatomopathologique mettait en évidence la présence de lésions granulomateuses à cellules géantes faisant évoquer un diagnostic de sarcoïdose. L'interrogatoire montrait que le patient était exposé professionnellement aux poussières d'aluminium (découpe d'aluminium en chantier naval et soudure de supports en aluminium). Un LBA était réalisé en 2011 et analysé en MET-EDX.

L'analyse mettait en évidence une surcharge en particules d'alumine (100 à 150 nm de diamètre) non visibles en microscopie optique.

Figure 7

8/ Cas 8 (publication en cours) : Patient présentant un tableau de sarcoïdose systémique, neurologique, rénale, ganglionnaire avec nodules cutanés au sein d'une zone de tatouage de l'épaule ayant fait l'objet d'un bilan, en 2021 au service de médecine interne du CHU de Saint Etienne.

1 : Mise en évidence dans les granulomes de la biopsie axillaire de très nombreuses particules d'oxyde de titane.

Figure 8

2 : Mise en évidence sur la biopsie granulomateuse du rein de particules de sulfate de baryum très souvent utilisées comme support à des encres de tatouage.

Figure 9

9/ Cas 9 [16] : Patiente âgée de 64 ans. Plus de 20 ans auparavant, la patiente avait présenté une hémoptysie avec découverte d'une opacité du lobe moyen et d'une adénomégalie qui avait conduit à un diagnostic de sarcoïdose, qui avait entraîné un traitement de quelques mois par corticoïdes. En 2010, hospitalisation en médecine interne au Centre Hospitalier St Joseph et St Luc à Lyon pour bilan d'adénomégalies diffuses sus- et sous-diaphragmatiques mises en évidence au PET Scan. L'anatomo-pathologie d'une biopsie ganglionnaire sous-diaphragmatique mettait en évidence une inflammation ganglionnaire épithélioïde et gigantocellulaire sans nécrose et conduisait à retenir le diagnostic de sarcoïdose. Des inclusions macrophagiques abondantes faisaient cependant évoquer un facteur environnemental. La reprise de l'interrogatoire révélait une activité en hobby de ponçage et d'abrasion de meubles plusieurs heures par semaine depuis 30 ans, avec une brosse électrique en acier. La microscopie électronique mettait en évidence des particules d'acier et permettait de réorienter le diagnostic vers une pneumoconiose ou une sidérose ganglionnaire.

Figure 10

10/ Cas 6 [17] : Un patient de 57 ans était pris en charge en pneumologie au Centre Hospitalier de Tours, en 2017, pour l'exploration d'une dyspnée et d'une pneumonie interstitielle. On relevait de multiples expositions professionnelles à des particules inorganiques dans le cadre d'une activité en fonderie. La tomodensitométrie à haute résolution montrait des opacités en verre dépoli prédominant dans les territoires postérieurs et entourant des lésions kystiques ou une destruction emphysémateuse. Une biopsie pulmonaire chirurgicale permettait de mettre en évidence une pneumonie interstitielle desquamative et une granulomatose pulmonaire. Enfin, l'analyse des particules minérales de la biopsie par MEB-EDX révélait des taux anormalement élevés de zirconium et d'aluminium permettant de conclure à une pneumonie interstitielle desquamative associée à une granulomatose pulmonaire liée à une exposition aux métaux (aluminium et zirconium).

Figure 11

Figure 12

11/ Cas 11 [18,19] : Patiente de 40 ans implantée depuis 7 ans avec des implants Essure dans un but de stérilisation. Hystérectomie et salpingectomie en mars 2019. Mise en évidence d'une granulomatose dans la paroi de trompes utérines au contact de particules d'étain mesurant jusqu'à plus de 10 µm. La soudure en étain que comportaient les implants, apparaîssait complètement corrodée sur l'analyse MEB-EDX.

Figure 13

Discussion

Cette série de 11 cas cliniques montre que l'interrogatoire et l'analyse minéralogique en microscopie électronique couplée à une microanalyse permettent d'aller au-delà du diagnostic de sarcoïdose et d'évoquer de nombreuses variétés de granulomes à corps étrangers.

Pour la silice, on identifie des granulomes à la silice cristalline de type quartz, comme dans les poudres à récurer et les travaux de moulage de prothésistes dentaires (cas 1 et 2). On observe aussi une exposition à de la silice amorphe (cas 3) et à du silicium provenant du silicone issu de prothèse mammaire (Cas 4). On peut aussi identifier des granulomes provoqués par des silicates, comme le talc (cas 5). La silice peut également faire partie d'un empoussièrement mixte, associée à du tungstène et de l'acier (cas 6). On observe des expositions aux métaux : aluminium (cas 7), baryum et oxyde de titane provenant de colorants de tatouage (cas 8), acier issu des brosses métalliques lors de ponçage de meuble (cas 9), zirconium, acier et aluminium

venant d'une activité en fonderie (cas 10), et enfin, étain issu de la corrosion de la soudure d'implants contraceptifs ESSURE (cas 11).

Plusieurs points doivent être mis en exergue :

1/ L'importance d'un questionnaire approfondi

Le questionnaire doit être le plus large et approfondi possible, enquêtant sur les expositions professionnelles qui tout au long de la vie peuvent entraîner un empoussièrement, comme dans les cas 2, 3, 6, 7 et 10, mais aussi dans des hobbies (cas 9), du fait de comportements anormaux d'inhalation (cas 1), en raison de la présence d'implants (cas 4 et 11), en cas d'application de poudre (cas 5) ou du fait de tatouages (cas 8). Les informations de ce questionnaire doivent permettre à l'anatomopathologiste d'orienter son diagnostic. En effet, l'étude MINASARC cas-contrôle [4] a montré que, lors de l'envoi des biopsies à l'anatomopathologiste, les pneumologues ne mentionnent que très rarement l'activité professionnelle du patient et n'indiquent pas davantage les expositions environnementales. La biopsie était, le plus souvent, adressée avec la suggestion d'une suspicion de sarcoïdose. Le questionnaire utilisé lors de cette étude a mis en évidence une surreprésentation des métiers du bâtiment (p=0,018).

L'étude cas-contrôle ACCESS comparant 706 nouveaux cas de sarcoïdoses à un nombre comparable de témoin soumis à un questionnaire exhaustif [20] a montré des différences statistiquement significatives pour les cas de sarcoïdose de patients afro-américains exposés aux poussières de terre (p=0,027) ainsi qu'à la poussière et aux fumées de métaux (p=0,022).

L'étude ELIPSSilice [21] (Enquête Longitudinale par Internet Pour les Sciences Sociales Silice) menée dans le cadre du projet Européen ERC SILICOSIS sur une cohorte de plus de 3 500 personnes en population générale (recrutement aléatoire dans le recensement en continu de la population), a établi un score de niveau d'empoussièrement à la silice et aux autres particules inorganiques. Ce score dépend à la fois du nombre d'expositions, de leur durée cumulée sur la vie entière, et de la qualité estimée des protections (respiratoires, oculaires, dermatologiques). Avec un score moyen de 27,8 et un score médian de 25 mesurant sur la vie entière les expositions à la silice et à d'autres particules inorganiques, les 197 patients atteints de sclérodermie systémique ou de polyarthrite rhumatoïde déclarent des expositions significativement supérieures (au seuil de 5%, p=0,037) à celles des panélistes. Il n'est pas noté de différence significative pour la sarcoïdose mais avec un très faible nombre de cas signalés (inférieur à 10).

Le questionnaire Minapath, enrichi régulièrement par l'apport de nouveaux cas observés, ne débouche pas sur le calcul d'un score et se veut un questionnaire de *screening*. Il porte non seulement sur des expositions aériennes mais aussi cutanéomuqueuses, digestives, des activités non professionnelles telles que les hobbies ou des expositions environnementales et évoque également la possible corrosion d'implants. Il est mis à disposition dans l'annexe 1.

2/ L'importance de l'apport du MEB et de l'échantillonnage des particules chimiques observées par EDX

En 1965, le professeur d'histologie Albert Policard [22]écrivait : « Instrument de recherche hier, le microscope électronique est en voie de devenir aujourd'hui un auxiliaire précieux pour les diagnostics cliniques ».Treize ans plus tard, Brody [23] rapporte cinq cas dans lesquels l'apport du MEB-EDX est utile pour identifier sur des biopsies tissulaires du talc, du mercure, un silicate de magnésium et de l'aluminium lors de pathologies pulmonaires infiltratives et de l'argent et de l'étain issus d'un amalgame dentaire, ainsi que du plomb dans deux cas de pathologies de la muqueuse orale. En 1997, Abraham [24] a établi des bases de données d'analyses tissulaires par MEB-EDX de pathologies pulmonaires en essayant d'établir des mesures quantitatives rapportées à la surface de tissu étudiée. Ce travail s'avérait très consommateur de temps pour l'anatomopatholgiste. Ainsi, malgré ces travaux, le MEB-EDX n'est pas rentré en pratique courante dans les analyses complémentaires des patients porteurs de granulome comme le pensait Policard. Une des raisons est probablement économique en rapport avec les objectifs d'analyse quantitative proposés par Abraham.

La société Minapath, en collaboration avec l'Institut médicolégal de Lyon, a réalisé une analyse minéralogique en MEB-EDX sur des biopsies pulmonaires issues de patients ne présentant *a priori* aucune maladie pulmonaire. Sur 4 050 particules, on observe 59,4% d'aluminosilicates, 13,1% de fer sur aluminosilicate, 5,6% de silice, 5,2% de phosphate de calcium, 4,0% d'aluminosilicate + magnésium, 3,5 % de phosphate de sodium, 2,1% de composé fer, 1,7% de composé titane, 1,3% de sulfate de sodium, 1,1% silicate de magnésium, 0,8% d'oxyde de calcium, 0,6% d'acier (0,6%) et 1,6% d'autres familles de particules.

Ces proportions présentent de grandes analogies avec la composition d'échantillons d'air réalisés dans la région lyonnaise : aluminosilicate (61%) ; composé soufre (8%) ; silicate d'aluminium (6%) ; silice (6%) ; composé calcium (6%) ; oxyde de calcium (5%) ; composé fer (2%) ; composé zirconium (2%) ; composé chlore (1%) ; autres (3%).

Ainsi lorsqu' on observe un nombre particulièrement élevé de particules, relevant de substances chimiques dont le taux est faible dans cette population de référence, cette surreprésentation doit attirer l'attention sur un empoussièrement anormal, dont l'interrogatoire doit chercher à vérifier l'origine possible. Si l'interrogatoire permet de révéler des expositions pouvant expliquer la présence de ces particules dans la biopsie analysée, un lien de causalité peut être évoqué si on a éliminé tout problème de contamination de l'échantillon.

Les cas de granulomatoses des trompes (cas 11) au contact de la corrosion de la soudure en étain de l'Implant Essure sont un bon exemple de l'apport du MEB-EDX par rapport à une l'analyse en MO. Dans la série de 18 cas décrite [19], les anatomopathologistes avertis d'une pathologie à corps étranger retrouvent des particules suspectes observées au sein des granulomes seulement dans 7 cas, alors que l'analyse MEB-EDX met systématiquement en évidence des particules majoritairement composées d'étain.

De même, le cas d'une pathologie au tungstène (cas 6) identifié sur des petites coupes de biopsie bronchique de 0,06 cm^2 est très significatif dans la mesure où, sur 53 biopsies pulmonaires volumineuses de plus de 1cm^2 chacune, seulement une particule de tungstène est présente sur les 4 050 particules issues de notre base de donnée de référence « IML ».

3/ Le poids historique de la définition initiale de la silicose

Le quatrième congrès international sur les maladies professionnelles organisé par le Bureau International du Travail s'est tenu à Lyon en 1929 et a eu comme sujet principal la silicose pulmonaire. Cette conférence réunissait 400 participants : représentants de gouvernements, délégation d'associations patronales et ouvrières. Les experts français s'y sont trouvés en désaccord avec les experts des pays anglo-saxons, en particulier ceux du Royaume-Uni et d'Afrique du Sud, quant à la proposition de reconnaître la silicose comme maladie professionnelle. Ces experts réticents invoquaient principalement le risque de voir reconnaître abusivement des miliaires tuberculeuses pulmonaires avec des silicoses [25].

La conférence de Johannesburg [26] organisée en 1930 s'est tenue sans la présence de représentants français qui en étaient exclus pour leur refus de considérer la silicose comme une maladie autonome, qui ne soit pas une conséquence de la tuberculose. Cette conférence, guidée par l'impératif économique de ne pas reconnaître la silicose trop tôt dans l'évolution pathologique des travailleurs, a conduit à ce que cette maladie soit reconnue à partir du stade de nodule silicotique. Alors que les données anatomopathologiques traçant l'histoire naturelle des lésions silicotiques reconnaissaient deux stades préalables à ces nodules silicotiques : la bronchiolite inflammatoire et la granulomatose à corps étranger qui n'ont dès lors pas été classées comme maladie professionnelle. Cette définition tronquée a conduit au diagnostic d'un grand nombre de cas de sarcoïdoses par les anatomopathologistes, lesquels ne pouvaient pas reconnaître, du point de vue légal, une maladie provoquée par des expositions à des poussières en l'absence de nodule.

La polémique a rebondi en France à l'Académie de médecine lors d'une séance sur ce sujet en 1934 [27] : Léon Bernard, titulaire de la chaire de clinique de la tuberculose au conseil général de la Seine, interpellait ainsi le Professeur Edouard Rist, pneumologue opposé à reconnaître la silicose comme maladie professionnelle : « Est-ce là un argument scientifique et humain ? Réprimez, prévenez les abus, mais n'enlevez pas, pour cette raison le bénéfice légitime d'une législation à des travailleurs qui y ont droit, scientifiquement dans le principe et honnêtement dans l'application. » L'Académie, dans son vote, a tranché favorablement pour l'établissement d'une maladie professionnelle qui n'a finalement été reconnue en France qu'en 1945 [28, 29].

4/Une accumulation de preuves depuis 10 ans et la problématique médico-légale

En dehors de ces nombreux cas cliniques décrits, plusieurs études épidémiologiques récentes confirment également le rôle causal possible de particules inorganiques dans la survenue de la sarcoïdose. L'étude d'une cohorte suédoise [30] de travailleurs de la construction, portant sur 297 917 hommes, montre qu'il existe une surreprésentation de sarcoïdoses chez les ouvriers hautement exposés à la silice (RR : 2,44 IC : 1,14 à 2,95).Dans une étude de cohorte de 2 187 ouvriers de fonderie exposés à la silice, Vihborg [31] met en évidence une surreprésentation de cas de sarcoïdose (OR : 3,9 IC : 1,07 à 10,9) et d'arthrites rhumatoïdes séropositives (0R : 2,59, IC : 1,24 à 4,76). L'étude cas-contrôle de Graff [32] porte sur 3 663 cas

d'hommes et femmes âgés de 20 à 65 ans ayant reçu un diagnostic de sarcoïdose entre 2007 et 2016, comparés à 7 326 contrôles appariés selon l'âge, le sexe et le lieu de résidence. L'exposition à la silice est évaluée à partir d'une matrice emplois-expositions. La prévalence d'exposition à la silice au travail est statistiquement plus élevée de manière significative chez les sarcoïdoses que chez les contrôles avec un OR à 1,27 (Intervalle de confiance de 1,13 à 1,47). L'étude de Nathan [33], menée chez des enfants sarcoïdosiques, compare un questionnaire d'empoussièrement passé auprès de patients ayant débuté une sarcoïdose pendant leur enfance ou leur adolescence avec les réponses données au même questionnaire par des témoins atteints de drépanocytoses. Les scores d'empoussièrement médians calculés sont respectivement de 2,5 et 0,5 (p=0,003). Les résultats confirment donc une surexposition aux poussières inorganiques chez les enfants atteints de sarcoïdoses, et met en particulier en évidence des différences d'exposition professionnelle à des particules inorganiques chez les adultes co-résidents des enfants et adolescents concernés.

Ces études récentes vont dans le sens de l'étude épidémiologique cas-témoins de Jajoski [34], menée auprès de soldats de l'US Navy. Mille deux cents cas de sarcoïdoses ont été comparés à un groupe-contrôle de 10 000 marins. Le facteur d'exposition à l'empoussièrement était le temps de service à bord d'unités de type industriel (bateaux-hôpitaux, remorqueurs, escorteurs par exemple). Après ajustement sur l'ethnie, la durée de service et l'âge, un service effectué seulement sur des unités « propres » est apparu comme protecteur vis-à-vis du risque de contracter une sarcoïdose, avec un *odds ratio* de 0,19 (IC à 95% 0,06-0,47). Ainsi dans cette étude le risque de sarcoïdose était 5 fois plus faible en moyenne chez les personnes non exposées à des poussières.

L'étude de Guarneri [35] montre aussi la possibilité souvent sous-estimée des particules inorganiques de migrer dans des organes à distance, témoignant de l'intérêt de recherche de corps étranger dans les biopsies granulomateuses non pulmonaires.

De même, l'observation de Peoch met en évidence une diffusion systémique (dans le foie et la rate) de particules de polyéthylène et de titane issues d'une prothèse de hanche défectueuse [36], entraînant une granulomatose faisant suspecter une sarcoïdose. De même, il a été observé des particules de silice au sein de granulomatoses cutanées [37] pouvant faire évoquer une origine environnementale ou professionnelle.

Ces données de diffusion systémique de particules sont cohérentes avec des granulomes rénaux en rapport avec une dissémination de particules de baryum issues de tatouages du cas 8. Cette observation est à notre connaissance la première démontrant un lien entre une atteinte systémique granulomateuse et des particules issues du tatouage. Kluger [38] dans sa revue générale de 2013 signale l'absence de telle preuve, en affirmant que le potentiel de diffusion des particules du tatouage au-delà des relais ganglionnaires est inconnu. Il est vrai qu'on n'identifie pas le baryum au niveau des ganglions axillaires mais il est possible qu'il y ait un passage sanguin du baryum à l'inverse d'un passage lymphatique en fonction de l'application des différentes encres.

On rappelle également la surreprésentation de cas de sarcoïdoses ou maladies « sarcoidlike » chez les victimes du World Trade Center [39].

Selon Blanc [40], l'étude épidémiologique portant sur les parts attribuables au travail de diverses maladies respiratoires chroniques non malignes, dont les granulomatoses, montre que jusqu'à 30% de celles-ci pourraient être liées à de tels facteurs environnementaux professionnels.

Un des problèmes du développement de l'analyse minéralogique par MEB-EDX est l'absence de prise en charge par la sécurité sociale. La prise en charge par des mutuelles ou des organismes de protection juridique, comme cela a pu être le cas avec les Implants Essure, pourrait ainsi permettre une plus grande généralisation de cette analyse. Il parait logique de proposer à la Direction Générale de l'Organisation des soins un classement de l'analyse minéralogique par MEB-EDX dans le registre des actes innovants hors Nomenclature pour qu'ils puissent bénéficier de l'enveloppe recherche des Hôpitaux. De même la participation de services de santé au travail peut aider à la prise en charge de l'examen par l'employeur Quoiqu'il en soit, il nous semble important d'informer le patient sur la possibilité d'aller plus loin que la seule MO, pour éliminer une granulomatose à corps étranger avec le MEB-EDX, même en l'absence de prise en charge.

5/ Vers de nouveaux concepts physiopathologiques et de nouvelles armes thérapeutiques

a/ La survenue d'une surcharge en métaux : Le modèle de la granulomatose à l'étain avec les implants Essure fait évoquer la possibilité de transformation, dans le corps humain, de métaux en organo-métaux [19]. Ainsi, les victimes de granulomatose à l'étain d'implants Essure développent un syndrome ASIA [19, 41,42]. Ce syndrome Asia est souvent rattaché à un syndrome des métaux lourds. Pour les victimes d'implants Essure on peut suspecter que la transformation d'ions étain minéral, circulant dans le sang venant au contact de donneurs de methyl comme l'acétylcholine favorise la création d'organoétains molécule neurotoxiques [43]. De même, le rôle de certains microbiotes [44,45] semble également favoriser la création d'organoétain.

Les victimes d'implants Essure ont très souvent des taux sériques de nickel ou d'étain élevés. La mise en évidence de taux de métaux anormalement élevés, au sein de granulomes d'allure sarcoïdosique, pourrait inciter à compléter le bilan par des dosages sanguins ou des prélèvements de cheveux [46].

Devant la mise en évidence d'une surcharge métallique sanguine et capillaire, persistante après ablation de l'implant, une nouvelle voie thérapeutique par chélateurs peut être envisagée [47] dans un contexte d'études validées par un comité de protection des personnes et l'agence nationale de sécurité du médicament.

b/ Le concept de nanotoxicité : la toxicité des particules n'est pas liée à leur poids mais à la surface d'échange entre l'organisme et les particules [48]. Or, il est possible que l'analyse MEB *in situ* ne puisse identifier des nanoparticules d'un diamètre inférieur à 100 nanomètres.

À ce moment, des techniques faisant appel à l'identification quantitative d'éléments par spectrométrie de masse [36] ou par LIBS [49] peuvent permettre de suspecter des surcharges en nanoparticules en mettant en évidence une surcharge élémentaire. Par ailleurs, il est connu que les nanoparticules entraînent plus facilement des lésions granulomateuses par rapport

aux microparticules [50]. Dans cette optique, Heffner [51] a proposé l'hypothèse selon laquelle la sarcoïdose pourrait être une maladie d'expositions aux nanoparticules.

Cependant, le dosage élémentaire ne permet pas d'identifier avec certitude la nature physicochimique des particules ; une élévation d'élément silicium, par exemple, ne préjuge pas qu'il puisse provenir du quartz, de la silice colloïde, du silicone, du talc, d'amiante ou toutes autres particules contenant de la silice. Ainsi, si les techniques d'ICPMS et de LIBS peuvent être complémentaires des analyses de MEB, elles ne peuvent les remplacer au niveau de l'identification des particules et de la mise en évidence d'un lien avec une exposition anormale.

Par ailleurs, des tests d'allergie de type Melisa peuvent mettre en évidence des réactions d'hypersensibilité à de la silice ou certains métaux [52] comme dans les travaux de granulomatoses associées à des implants mammaires.

Conclusion

Cette mise au point est issue d'échanges pluridisciplinaires entre chimistes, physiciens, historiens des sciences et sociologues, anatomopathologistes, cliniciens internistes, pneumologues, médecins de santé au travail et médecins légistes.

Devant une sarcoïdose, le médecin a un devoir de questionnement auprès des patients qui ne se limite pas à un interrogatoire écourté de consultation. Un questionnaire approfondi des expositions à des particules inorganiques doit être proposé. Par ailleurs, il ne faut plus se contenter de la simple microscopie optique pour éliminer l'hypothèse d'un granulome à corps étranger.

En cas de sarcoïdose dépassant le stade 1, les anatomopathologistes pourraient évoquer, lors de leur compte rendu, la possibilité de rechercher des corps étrangers par MEB-EDX et mentionner si une recherche de corps étranger en lumière polarisée a bien été réalisée. Une analyse minéralogique en MEB devrait être proposée à tous les patients porteurs d'une sarcoïdose, à partir du stade 2, en pesant le rapport coût-bénéfice potentiel pour chaque patient.

On pourrait paraphraser l'intervention du Pr Bernard à l'Académie de médecine en 1934: « Ne laissons pas passer pour les patients, la chance d'identifier par questionnaire et analyse MEB-EDX une relation causale entre la granulomatose et une exposition à des particules inorganiques, avant d'envisager toute action thérapeutique.

Remerciements

Association de Lutte contre le Cancer Thoracique et les Minéralopathologies (ALCTMP) présidée par le Docteur JF. ALEX, pour l'avance de frais d'analyses minéralogiques allouées à certains patients.

A. BOUCHARDON et B. SMATTI du Centre d'Imagerie Quantitative Lyon-Est (CIQLE) pour la gestion et la préparation des échantillons en vue de l'analyse MEB.

P. GIORGIO et l'association générale de l'internat de Lyon (AGIL) pour l'aide à la recherche bibliographique.

Conflit d'intérêts

Les conflits d'intérêt sont les suivants :

M. V. Directeur de la société MINAPATH Développement SAS.

E. R., M. C. employés par la société MINAPATH Développement SAS.

Bibliographie

[1] Vincent M, Lievre M. [Sarcoidosis and pulmonary dust exposure, a plausible pathogenic link]. Rev Mal Respir. 2002;19(1):103-4.

[2] Oliver LC, Zarnke AM. Sarcoidosis: An Occupational Disease? Chest. 2021;160(4):1360-7.

[3] Crouser ED, Maier LA, Wilson KC, Bonham CA, Morgenthau AS, Patterson KC, et al. Diagnosis and Detection of Sarcoidosis. An Official American Thoracic Society Clinical Practice Guideline. Am J Respir Crit Care Med. 2020;201(8):e26-e51.

[4] Catinon M, Cavalin C, Chemarin C, Rio S, Roux E, Pecquet M, et al. Sarcoidosis, inorganic dust exposure and content of bronchoalveolar lavage fluid: the MINASARC pilot study. Sarcoidosis Vasc Diffuse Lung Dis. 2018;35(4):327-32.

[5] Kambouchner M, Bernaudin JF. The pathologist's view of silicosis in 1930 and in 2015. The Johannesburg Conference legacy. Am J Ind Med. 2015;58 Suppl 1:S48-58.

[6] McDonald JW, Roggli VL. Detection of silica particles in lung tissue by polarizing light microscopy. Arch Pathol Lab Med. 1995;119(3):242-6.

[7] Visscher D, Churg A, Katzenstein AL. Significance of crystalline inclusions in lung granulomas. Mod Pathol. 1988;1(6):415-9.

[8] Gibbs AR, Pooley FD. Analysis and interpretation of inorganic mineral particles in "lung" tissues. Thorax. 1996;51(3):327-34.

[9] Vincent M, Arthaud Y, Crettet G, Gerard F, Laennec E, Peyrol S, et al. [Fatal acute silicosis caused by voluntary inhalation of scouring powder]. Rev Mal Respir. 1995;12(5):499-502.

[10] Dumontet C, Biron F, Vitrey D, Guerin JC, Vincent M, Jarry O, et al. Acute silicosis due to

inhalation of a domestic product. Am Rev Respir Dis. 1991;143(4 Pt 1):880-2.

[11] Pavan C, Rabolli V, Tomatis M, Fubini B, Lison D. Why does the hemolytic activity of silica predict its pro-inflammatory activity? Part Fibre Toxicol. 2014;11:76.

[12] Lim HH, Domala Z, Joginder S, Lee SH, Lim CS, Abu Bakar CM. Rice millers' syndrome: a preliminary report. Br J Ind Med. 1984;41(4):445-9.

[13] Gavoille A, Vincent M, Kiakouama L, Catinon M, Lamkhioued M, Devouassoux M, et al. Sarcoidosis after breast implant rupture: Looking beyond granulomas. Autoimmun Rev. 2020;19(11):102673.

[14] Vincent M, Chemarin C, Peyrol S, Thivolet F, Champagnon B. [Use of talc and sarcoidosis - pathogenic role of cutaneous talc exposure in sarcoidosis]. Rev Mal Respir. 2004;21(4 Pt 1):811-4.

[15] Catinon M, Chemarin C, Blanchet AS, Vuillermoz S, Cavalin C, Rosental PA, et al. Sarcoïdose ou réaction granulomateuse à une surcharge métallique : à propos de 3 cas. Rev Mal Respir. 2014;31, A87.

[16] Catinon M, Chemarin C, Assaad S, Vuillermoz-Blas S, Roux E, Traverse-Glehen A, et al. Wire brushing wood furniture, granulomatosis and microscopic mineralogical analysis. Sarcoidosis Vasc Diffuse Lung Dis. 2014;31(3):262-4.

[17] Blin T, De Muret A, Teulier M, Ferreira M, Vincent M, Catinon M, et al. Desquamative interstitial pneumonia induced by metal exposure. A case report and literature review. Sarcoidosis Vasc Diffuse Lung Dis. 2020;37(1):79-84.

[18] Catinon M, Roux E, Auroux A, Balter V, Fellah C, Trunfio-Sfarghiu AM, et al. Identification of inorganic particles resulting from degradation of ESSURE® implants: Study of 10 cases. Eur J Obstet Gynecol Reprod Biol. 2020;250:162-70.

[19] Catinon M, Roux E, Auroux A, Trunfio-Sfarghiu AM, Lauro-Colleaux C, Watkin E, et al. Confirmation of the systematic presence of tin particles in fallopian tubes or uterine horns of Essure implant explanted patients: A study of 18 cases with the same pathological process. J Trace Elem Med Biol. 2022;69:126891.

[20] Barnard J, Rose C, Newman L, Canner M, Martyny J, McCammon C, et al. Job and industry classifications associated with sarcoidosis in A Case-Control Etiologic Study of Sarcoidosis (ACCESS). J Occup Environ Med. 2005;47(3):226-34.

[21] Cavalin C, Catinon M, Vincent M, Rosental P-A. Expositions aux particules inorganiques: comment poser la question? In: Enquêtes sur la société française. Résultats de l'Étude Longitudinale par Internet Pour les Sciences Sociales (ELIPSS). Paris: Éditions de l'INED, «Grandes Enquêtes»; 2021.

[22] Policard A, Bessis M Le microscope électronique, hier et aujourd'hui. Presse Med 1965;19 :1141-2.

[23] Brody AR, Vallyathan NV, Craighead JE Use of scanning electron microscopy and X-ray energy spectrometry to determine the elemental content of inclusions in human tissue lesions Scanning Electron Microscopy 1978, 11 :615-22.

[24] Abraham JL, Hunt A, Burnett R. Lung pathology and mineralogy associated with pulmonary burden of metal particles, Fe, Ti, Al and Cr in a pneumoconiosis data base. *Ann Occup Hyg* 1997 ; 41, Suppl 1 : 522-30.

[25] Piedelievre R. Réunion de la commission internationale permanente pour l'étude des maladies professionnelles Lyon 1929. Revue d'hygiène et de Médecine Préventive 51:503–505.

[26] International Labour Office. Silicosis; records of the International Conference held at Johannesburg, 13-27 August 1930. London,: King; 1930. iv, 692 p. p.

[27] Compte rendu de la séance de l'académie de médecine 6 Février 1934, n°5, 3ème série Tome CXI, 200-202.

[28] Vincent M, Chemarin C, Cavalin C, Catinon M, Rosental PA. From the definition of silicosis at the 1930 Johannesburg conference to the blurred boundaries between pneumoconioses, sarcoidosis, and pulmonary alveolar proteinosis (PAP). Am J Ind Med. 2015;58 Suppl 1:S31-8.

[29] Rosental PA 2017 Silicosis A world history Baltimore, Johns Hopkins University Press 296 p.

[30] Jonsson E, Järvholm B, Andersson M. Silica dust and sarcoidosis in Swedish construction workers. Occup Med (Lond). 2019;69(7):482-6.

[31] Vihlborg P, Bryngelsson IL, Andersson L, Graff P. Risk of sarcoidosis and seropositive rheumatoid arthritis from occupational silica exposure in Swedish iron foundries: a retrospective cohort study. BMJ Open. 2017;7(7):e016839.

[32] Graff P, Larsson J, Bryngelsson IL, Wiebert P, Vihlborg P. Sarcoidosis and silica dust exposure among men in Sweden: a case-control study. BMJ Open. 2020;10(9):e038926.

[33] Nathan N, Montagne ME, Macchi O, Rosental PA, Chauveau S, Jeny F, et al. Exposure to inorganic particles in paediatric sarcoidosis: the PEDIASARC study. Thorax. 2021.

[34] Jajosky P. Sarcoidosis diagnoses among U.S. military personnel: trends and ship assignment associations. Am J Prev Med. 1998;14(3):176-83.

[35] Guarnieri G, Bizzotto R, Gottardo O, Velo E, Cassaro M, Vio S, et al. Multiorgan accelerated silicosis misdiagnosed as sarcoidosis in two workers exposed to quartz conglomerate dust. Occup Environ Med. 2019;76(3):178-80.

[36] Péoc'h M, Moulin C, Pasquier B. Systemic granulomatous reaction to a foreign body after hip replacement. N Engl J Med. 1996;335(2):133-4.

[37] Colboc H, Moguelet P, Bazin D, Bachmeyer C, Frochot V, Weil R, et al. Physicochemical characterization of inorganic deposits associated with granulomas in cutaneous sarcoidosis. J Eur Acad Dermatol Venereol. 2019;33(1):198-203.

[38] Kluger N. Sarcoidosis on tattoos: a review of the literature from 1939 to 2011. Sarcoidosis Vasc Diffuse Lung Dis. 2013;30(2):86-102.

[39] Crowley LE, Herbert R, Moline JM, Wallenstein S, Shukla G, Schechter C, et al. "Sarcoid like" granulomatous pulmonary disease in World Trade Center disaster responders. Am J Ind Med. 2011;54(3):175-84.

[40] Blanc PD, Annesi-Maesano I, Balmes JR, Cummings KJ, Fishwick D, Miedinger D, et al. The Occupational Burden of Nonmalignant Respiratory Diseases. An Official American Thoracic Society and European Respiratory Society Statement. Am J Respir Crit Care Med. 2019;199(11):1312-34.

[41] Shoenfeld Y, Agmon-Levin N. 'ASIA' - autoimmune/inflammatory syndrome induced by adjuvants. J Autoimmun. 2011;36(1):4-8.

[42] Chauhan U, Cassidy B, Cohen Tervaert JW. ASIA (Shoenfeld's syndrome) due to hysteroscopic Essure sterilization. Autoimmun Rev. 2021;20(12):102979.

[43] Agnatospoulos A, Hadjispyrou S. Methylation of Sn, Pb, and Sn (II), Pb (II) inorganic salts by carbonium ion donors. Toxicological and environmental Chemistry 1993;39:207-15.

[44] Bridou R, Rodriguez-Gonzalez P, Stoichev T, Amouroux D, Monperrus M, Navarro P, et al. Methylation and dealkykation of tin compounds by sulfate- and nitrate-reducing bacteria. Chemosphere. 2018;208:871-9.

[45] Pinel-Raffaitin P, Amouroux D, LeHécho I, Rodríguez-Gonzalez P, Potin-Gautier M. Occurrence and distribution of organotin compounds in leachates and biogases from municipal landfills. Water Res. 2008;42(4-5):987-96.

[46] Goullé JP, Mahieu L, Castermant J, Neveu N, Bonneau L, Lainé G, et al. Metal and metalloid multi-elementary ICP-MS validation in whole blood, plasma, urine and hair. Reference values. Forensic Sci Int. 2005;153(1):39-44.

[47] Ferrero ME. Rationale for the Successful Management of EDTA Chelation Therapy in Human Burden by Toxic Metals. Biomed Res Int. 2016;2016:8274504.

[48] Oberdörster G, Oberdörster E, Oberdörster J. Nanotoxicology: an emerging discipline evolving from studies of ultrafine particles. Environ Health Perspect. 2005;113(7):823-39.

[49] Motto-ros V, Sancey L, Boneterre V, Busser B. LIBS imaging is entering the clinics: a new diagnosis tool. Spectroscopy 2020;35:29-31.

[50] Napierska D, Thomassen LC, Lison D, Martens JA, Hoet PH. The nanosilica hazard: another variable entity. Part Fibre Toxicol. 2010;7(1):39.

[51] Heffner DK. The cause of sarcoidosis: the Centurial enigma solved. Ann Diagn Pathol. 2007;11(2):142-52.

[52] Fireman E, Rosengarten D, Zelinger E, Kramer MR. Interstitial lung diseases associated with metal content in silicone breast implants: a case series. Sarcoidosis Vasc Diffuse Lung Dis. 2018;35(4):381-9.

MINAPATH
Mineral exposome

MINAPATH DEVELOPPEMENT

Tél : 06 37 39 97 47
Mobile : 06 27 33 34 53
E-mail : mvincent@minapath.com

INSAVALOR CEI2
56 Boulevard Niels Bohr
CS52132
69603 Villeurbanne Cedex

Monsieur le Rédacteur en chef de la Revue de médecine légale,

Monsieur, nous vous prions de trouver ci-joint une proposition d'article qi pourrait correspondre à la rubrique mise au point.

Cet article original regroupe 11 cas cliniques posant un problème médicolégal de discussion d'un facteur causal professionnel et/ou environnemental de granulomes à corps étranger pouvant faire rectifier le diagnostic envisageable de sarcoïdose.

La présentation de ces cas cliniques résulte d'une approche pluridisciplinaire mêlant cliniciens (Internistes, pneumologues), médecins spécialistes de santé au travail, anatomopathologistes, scientifiques chimistes et physiciens mais aussi historiens et sociologues.

Nous certifions que :

● Tous les auteurs ont donné leur accord pour la soumission pour publication.

● Le travail, objet du manuscrit, n'a pas été publié ni soumis ou accepté pour publication en tant qu'article dans une autre revue.

● Le travail, objet du manuscrit, ne sera pas soumis pour publication dans une autre revue avant décision définitive d'acceptation ou de refus du manuscrit par le Pharmacien hospitalier et clinicien.

● Les conflits d'intérêt sont les suivants :

Michel VINCENT Directeur de la société MINAPATH Développement SAS.

Elisabeth ROUX et Mickaël CATINON employés par la société MINAPATH Développement SAS.

Nous proposons comme relecteurs :

Le Professeur François AUTHIER, chef de service de neurologie à l'Hôpital Henri Mondor authier@u-pec.fr

Le Professeur Romain GHERARDI, ancien chef de service d'anatomopathologie à l'AP de Paris : RKG75@protomail.fr

Le Professeur Benoit NEMERY, Professeur de pneumologie à l'Université de Louvain en Belgique : ben.nemery@med.kuleuven.be

Le Professeur Jean-Michel VERGNON, expert en bronchoscopie diagnostique et interventionnelle : vergnon@univ-st-etienne.fr ou jean.michel.vergnon@univ-st-etienne.fr

Le Professeur Zahir AMOURA, chef de service de médecine Interne à la Pitié Salpetrière mail inconnu.

Le Docteur Fleur COHEN-AUBART, Spécialiste en médecine interne à la Pitié Salpêtrière - AP-HP fleur.cohen@aphp.fr

Le Professeur Damien SENE, Spécialiste en médecine interne à l'Hôpital Lariboisière - AP-HP damien.sene@lrb.aphp.fr

MINAPATH DEVELOPPEMENT

Tél : 06 37 39 97 47
Mobile : 06 27 33 34 53
E-mail : mvincent@minapath.com

INSAVALOR CEI2
56 Boulevard Niels Bohr
CS52132
69603 Villeurbanne Cedex

Pour les lecteurs anglophones nous sommes en train de préparer une version anglaise.

En vous remerciant de prendre en compte notre proposition, nous vous prions de croire, Monsieur le Rédacteur en chef, à l'expression de nos sentiments bien cordiaux.

Michel VINCENT

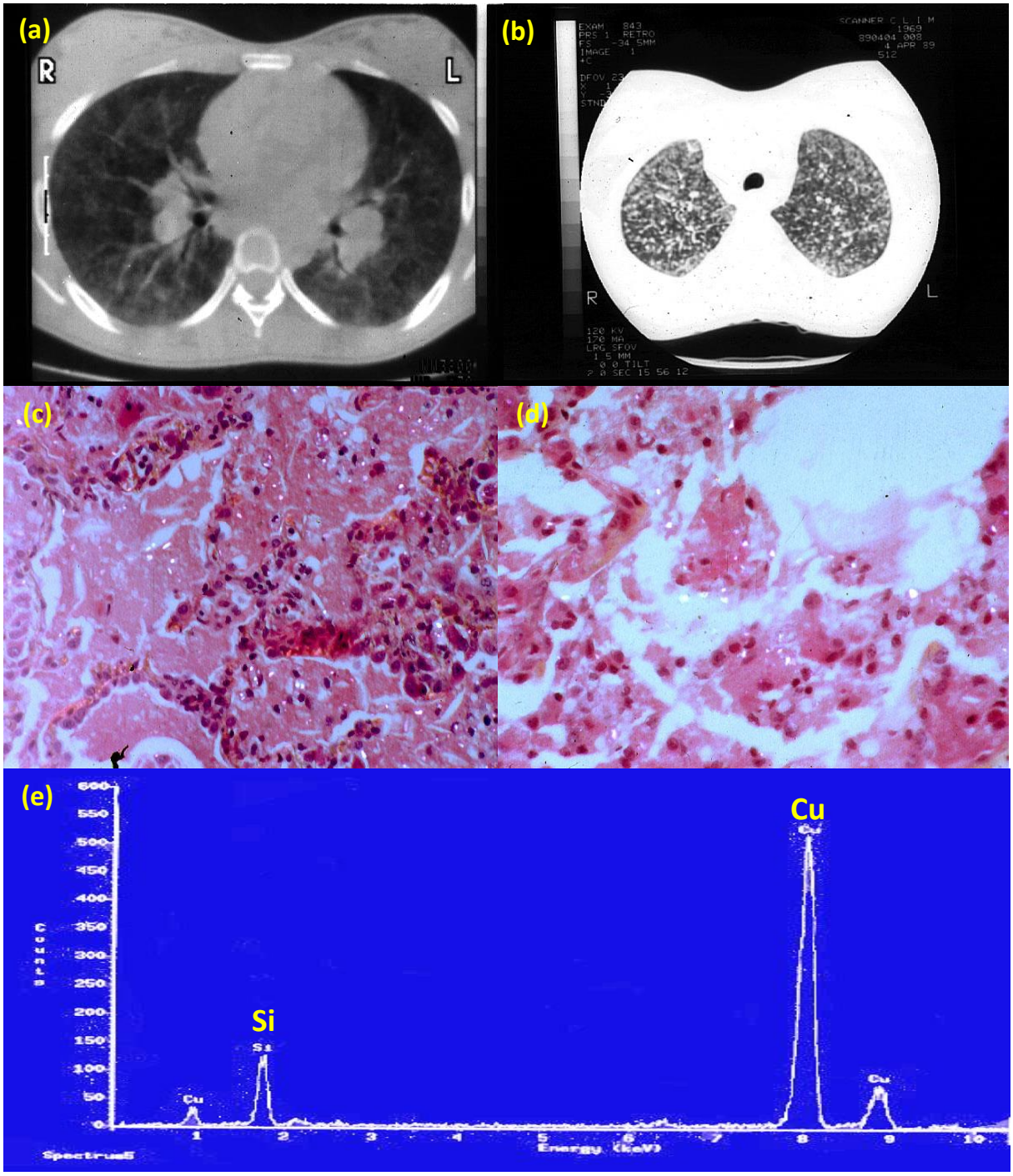

Figure 1 : étude tomodensitométrique montrant un syndrome interstitiel et des adénopathies hilaires (a) et (b). Observation en microscopie optique en lumière polarisée avec mise en évidence de nombreux cristaux biréfringent (c) et (d). Spectre EDX d'une particule de silice issue de l'analyse de la biopsie en microscopie électronique à transmission (le cuivre provient du support) (e).

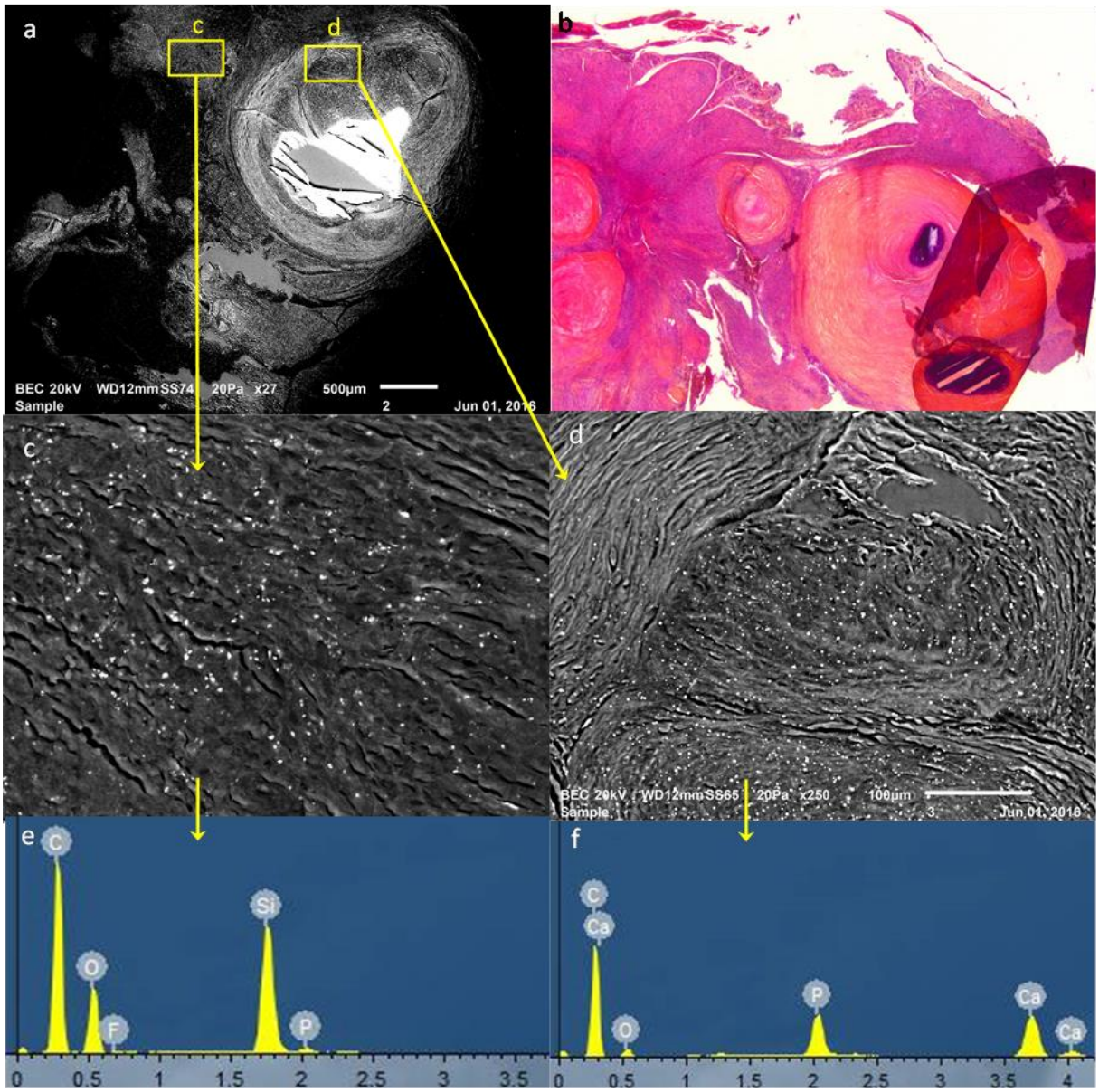

Figure 2 : Analyse minéralogique *in situ* en microscopie optique (b) et électronique (a, c et d) sur une biopsie de nodule ainsi que le spectre de deux particules (e et f).

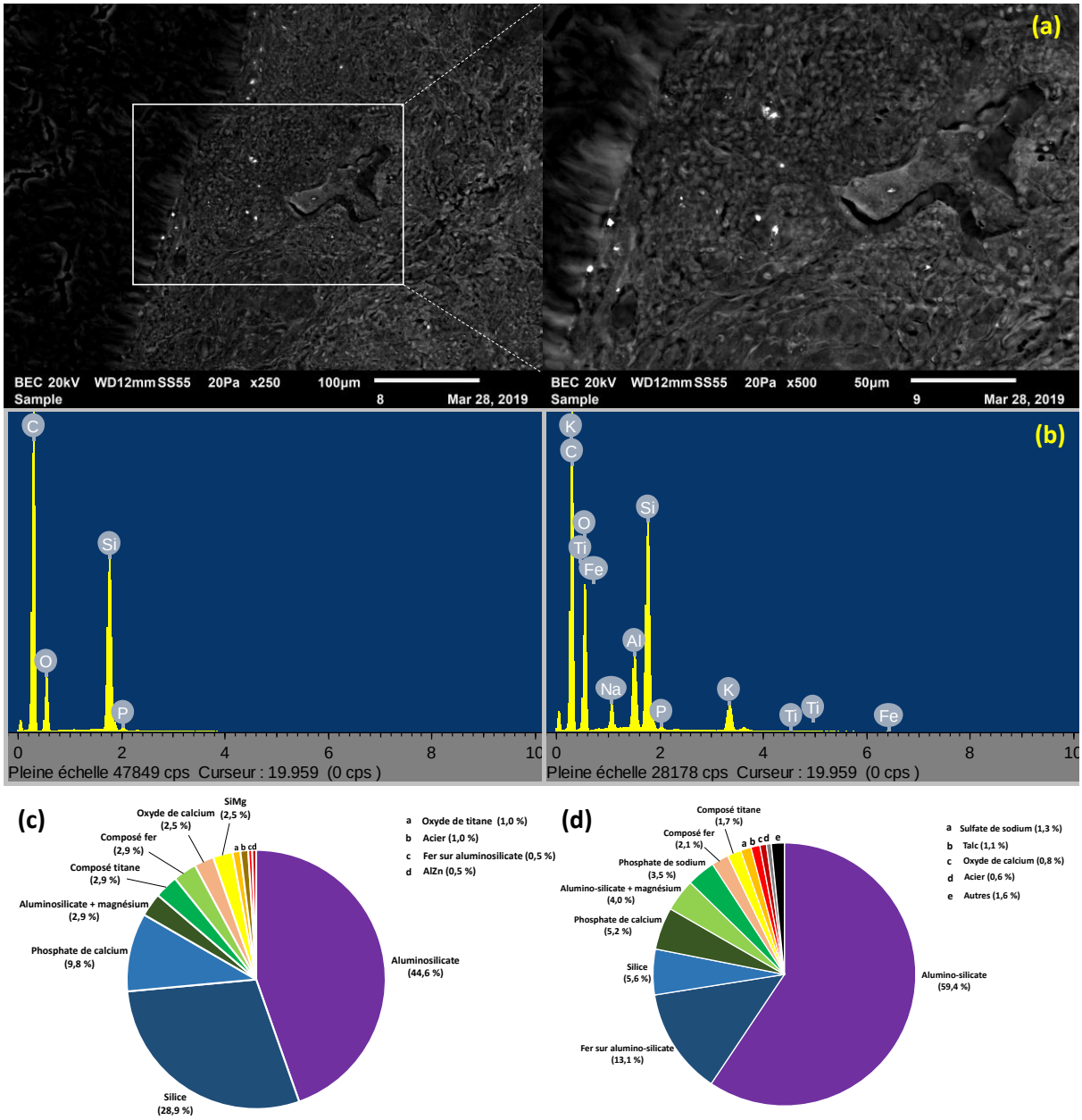

Figure 3: Observation au microscope électronique à balayage d'un champ d'une biopsie pulmonaire aux grossissements x250 et x500 (a) ainsi que le spectre de deux particules (b). Diagramme de répartition des particules analysées par MEB (204 particules analysées) (c). Diagramme de répartition des 4050 particules analysées par MEB sur les 53 biopsies de parenchyme pulmonaire issues de l'Institut Médicolégal de Lyon (d).

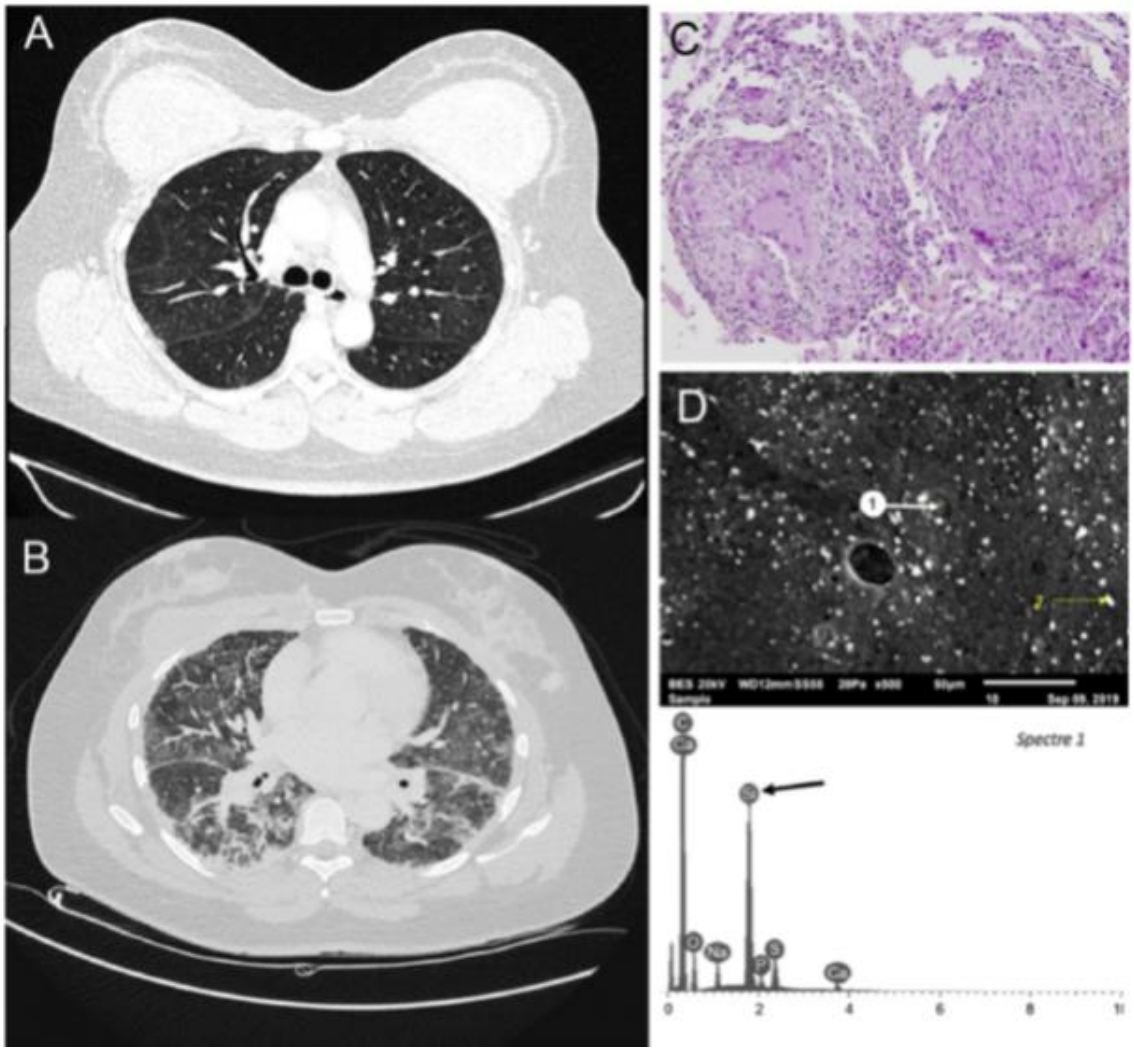

Figure 4 : tomodensitométrie thoracique au moment du diagnostic de rupture d'implants mammaires avec pneumopathie interstitielle diffuse modérée et implants en silicone avec réaction inflammatoire périprothétique (A) et après extraction des implants avec pneumopathie interstitielle diffuse sévère (B). Biopsie transbronchique HES X 200 montrant une infiltration du parenchyme pulmonaire par de petits granulomes non caséeux, bien formés, composés d'histiocytes épithélioïdes et de cellules géantes multinucléées (C). Microscopie électronique avec analyse spectrale de la biopsie transbronchique, montrant des vacuoles vides avec présence de silicium sur la bordure (1), liée au dépôt de silicium (flèche) (D).

 Click here to access/download;Figure;Figure 5.docx

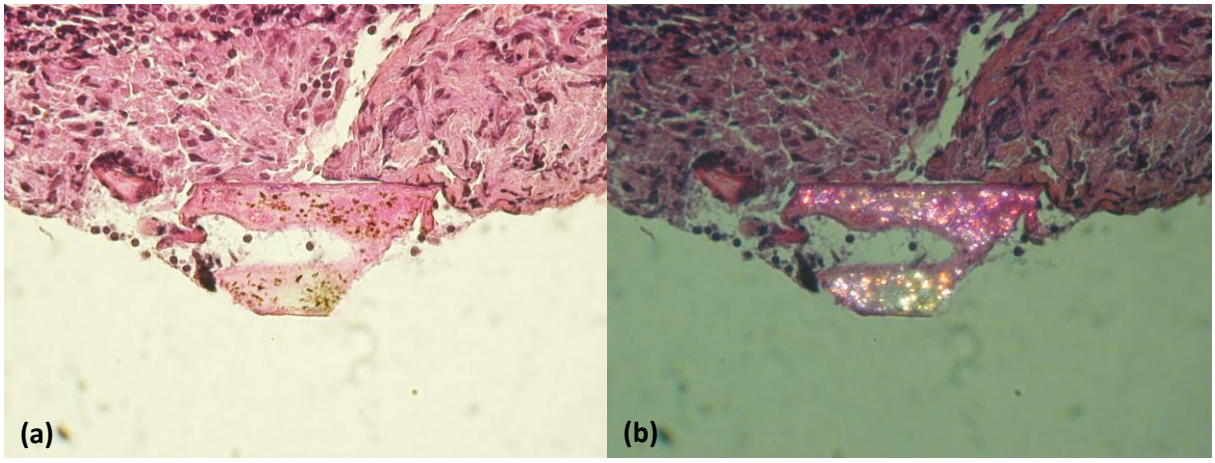

Figure 5 : Photographie d'une coupe histologiaque d'une biopsie de ganglion médiastinal coloré par HES (x500). On identifie un canal lymphatique à l'extrémité du ganglion avec une image en limière naturelle (a) et une image en lumière polarisée (b). La lumière polarisée met en évidence la présence de particules birégringentes au sein du canal lymphatique pénétrant le ganglion.

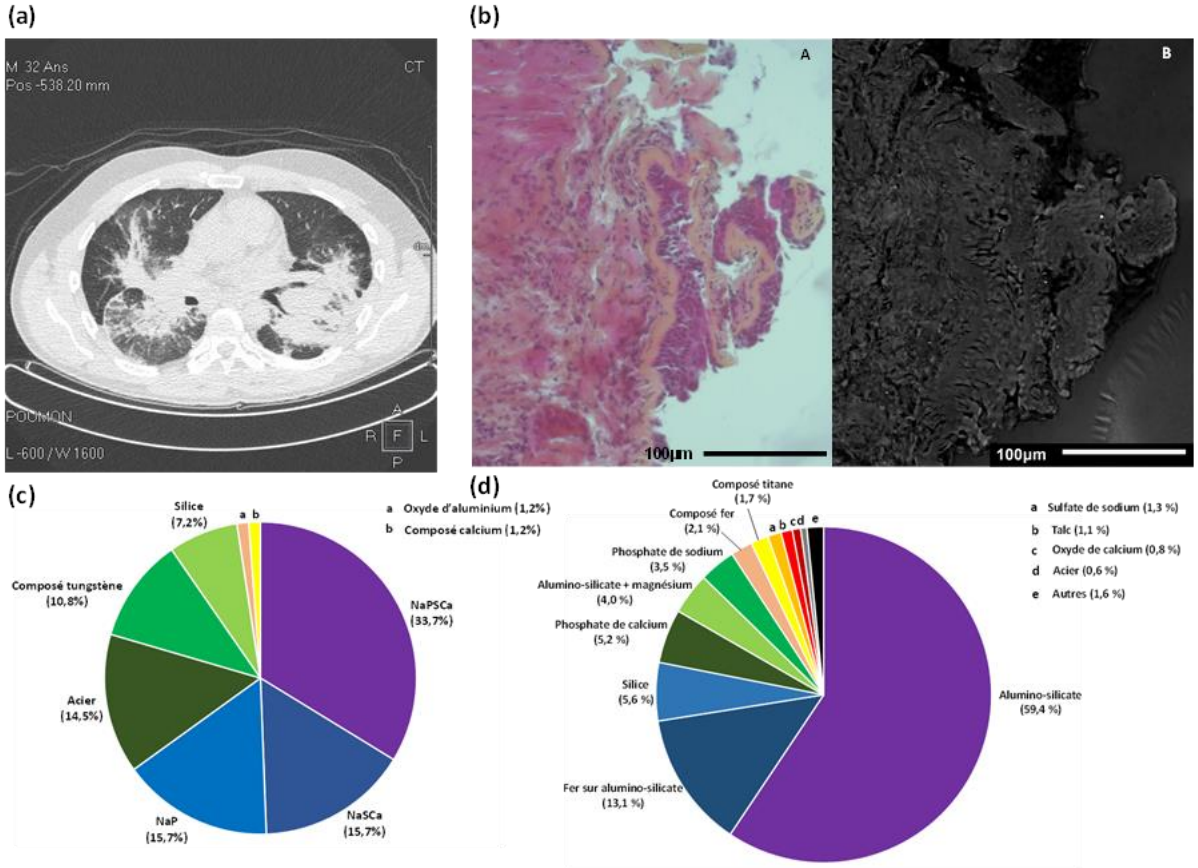

Figure 6 : le scanner thoracique montre des adénomégalies hilo-médiastinales avec une atteinte parenchymateuse évoquant une pneumoconiose ou une sarcoïdose de stade IV (a). Observation corrélative en microscopie optique et en microscopie électronique à balayage d'un champ de la coupe histologique de la biopsie bronchique du patient aux grossissements originaux x200 et x250 (b). Diagramme de répartition des particules analysées par MEB (83 particules analysées) (c). Diagramme de répartition des 4050 particules analysées par MEB sur les 53 biopsies de parenchyme pulmonaire issues de l'Institut Médicolégal de Lyon (d).

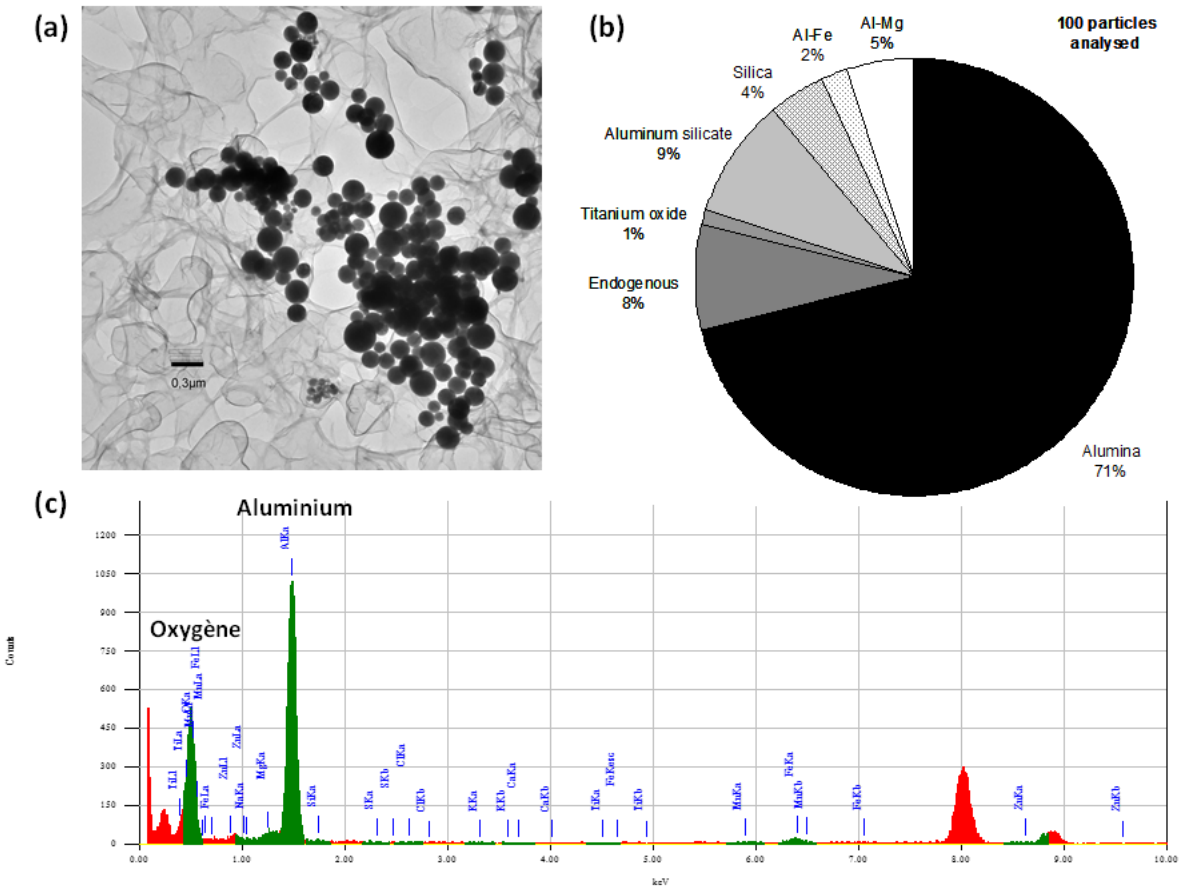

Figure 7 : Image MET d'un syndrome interstitiel du LBA d'un patient (Exposition aux poussières d'aluminium) (a), diagramme de microanalyse de 100 particules analysées en MET-EDX (b) et spectre d'analyse d'émission de rayon X sur une particule d'alumine (c).



Figure 8 : Observation au microscope électronique à balayage d'un champ de biopsie ganglionnaire aux grossissements x27 (a) et x2000 (b) et diagramme de répartition des particules minérales observées au microscope (152 particules analysées).



Figure 9 : Observation au microscope électronique à balayage d'un champ de biopsie du granulome rénal au grossissement x1000 (a) et spectre d'émission de rayon X d'une particule composée majoritairement de soufre et de baryum (b).

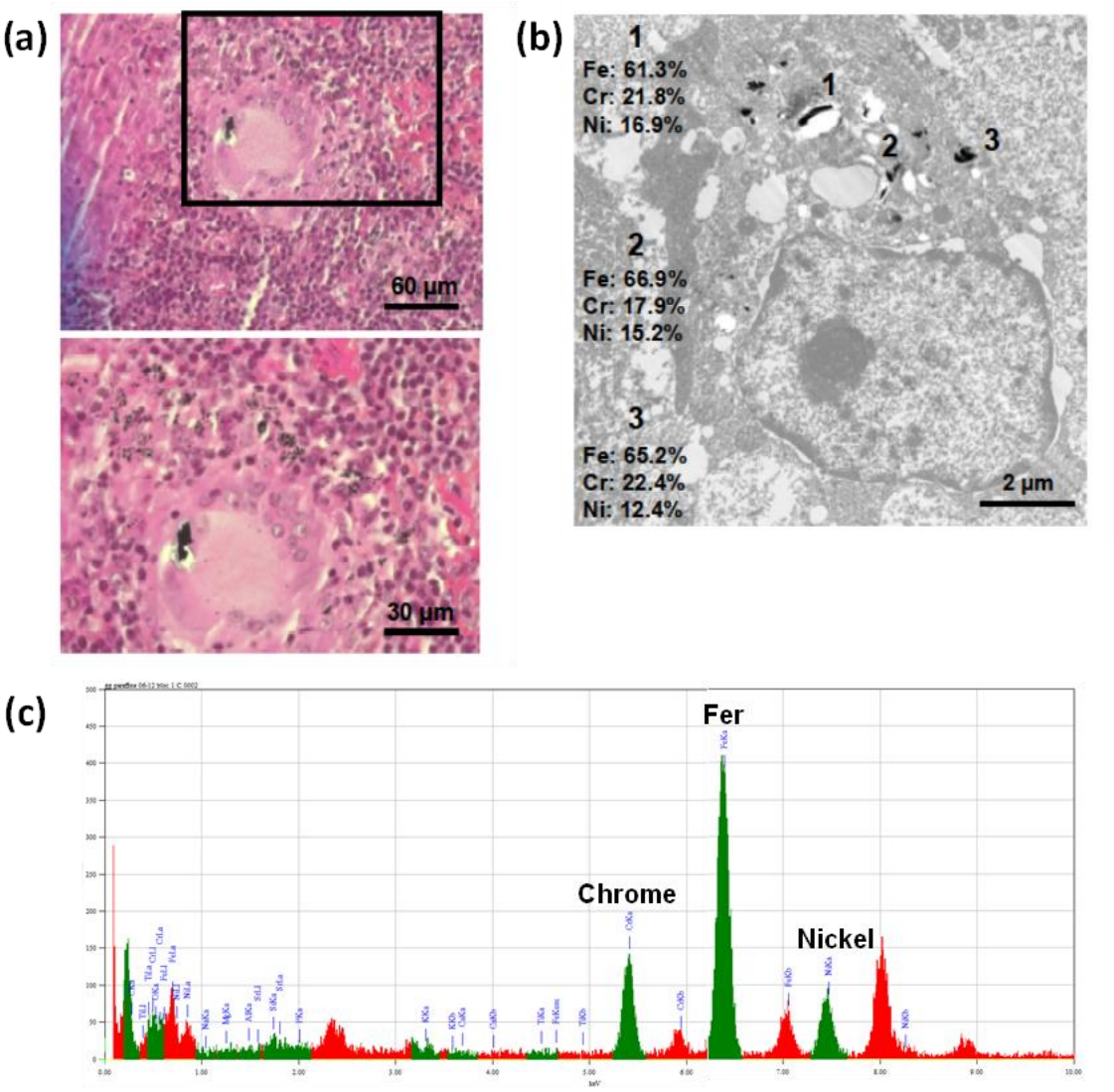

Figure 10 : Photographies d'une section histologique de la biopsie du ganglion, colorée par HES, à un grossissement de x200 et x400 (a). Photographie MET (grossissement x12.000) de la section histologique contrastée à l'acétate d'uranyle du ganglion lymphatique de la biopsie pulmonaire et microanalyse de trois particules (b). Spectre issu de la microanalyse de la particule n°1 (c).

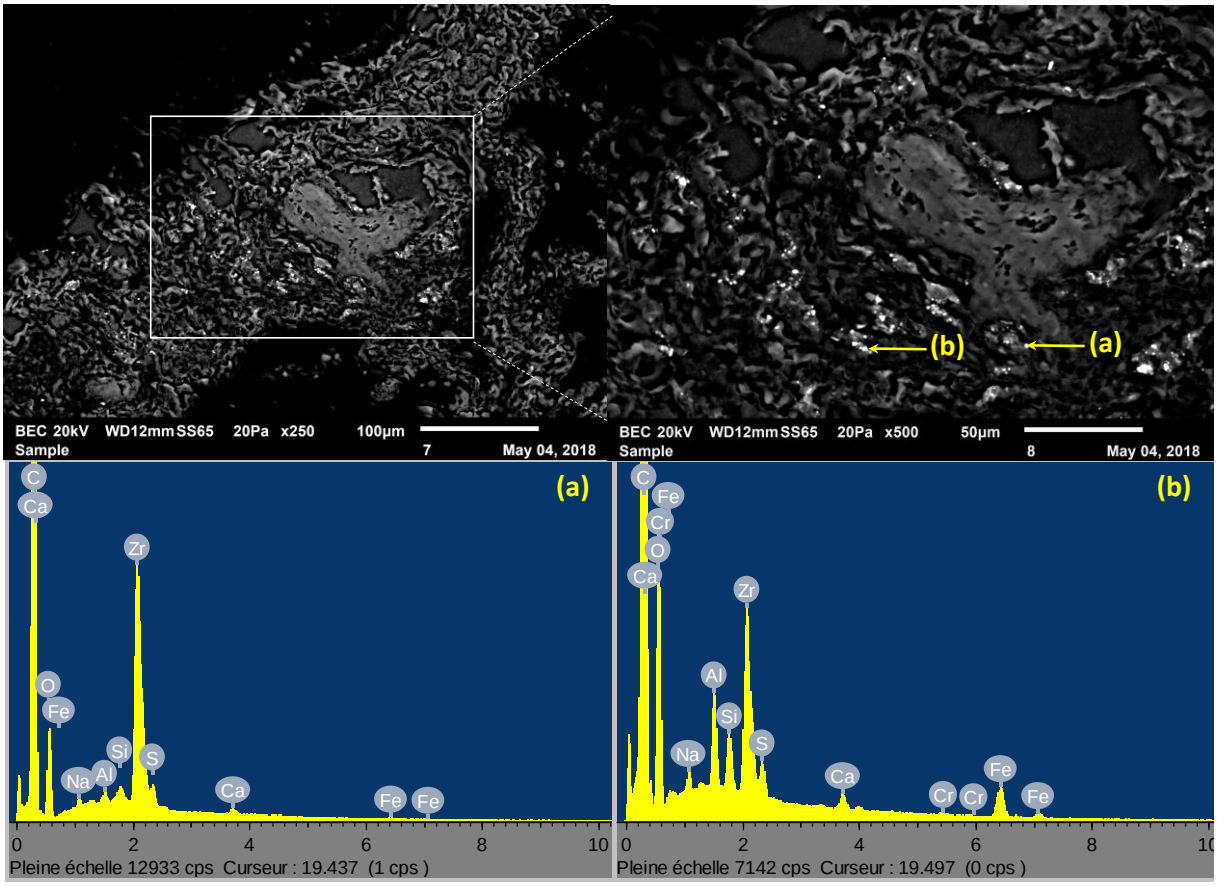

Figure 11: Observation au microscope électronique à balayage d'un champ d'une biopsie pulmonaire aux grossissements x250 et x500 ainsi que le spectre de deux particules ((a) et (b)).

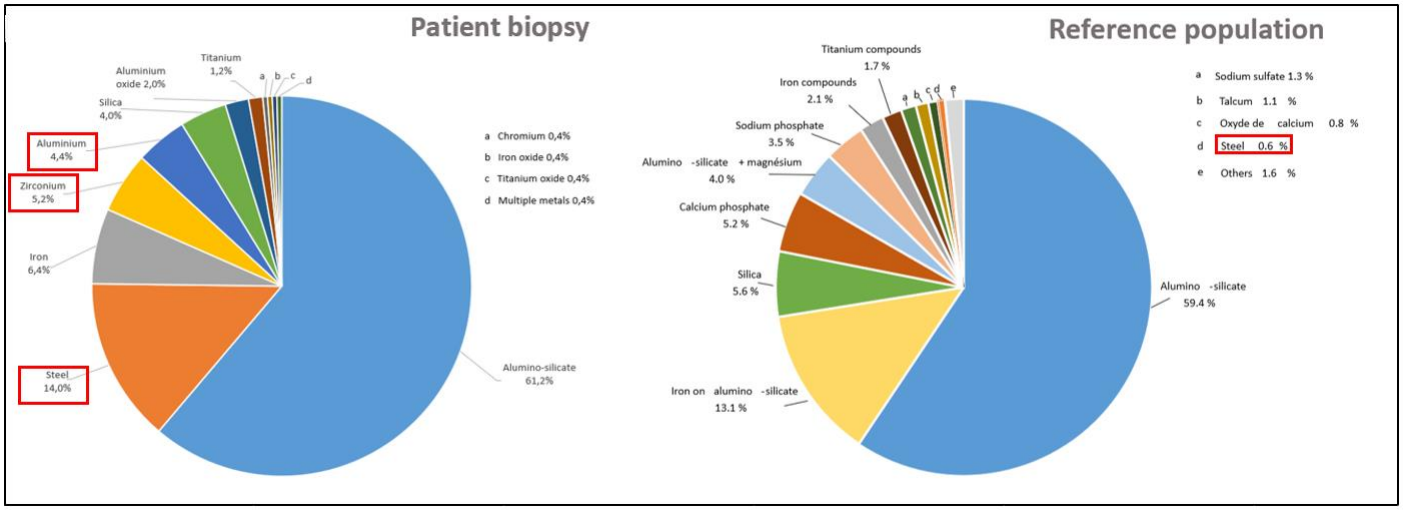

Figure 12: Analyse minéralogique de biopsies pulmonaires. Diagramme de répartition des particules minéralogiques observées au microscope. Comparaison avec une population de référence (analyse SEM-EDX in situ de 53 blocs de parenchyme pulmonaire de l'institut médico-légal de Lyon, 4050 particules analysées).

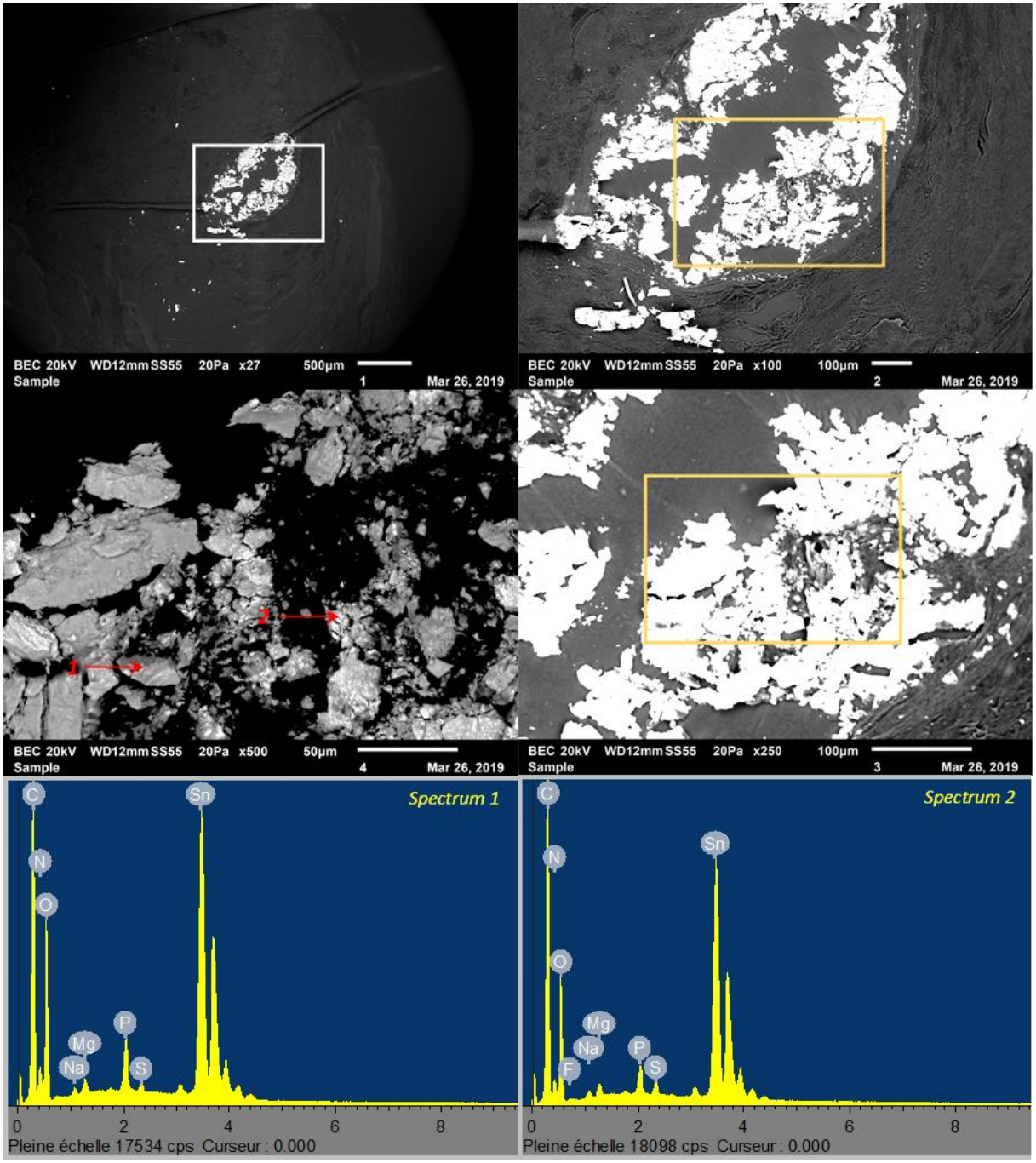

Figure 13 : Observation au microscope électronique à balayage d'un champ de la coupe histologique de la trompe utérine d'une patiente aux grossissements x27, x100, x250 et x500 et spectres de deux particules majoritairement composées d'étain.