Rev. Mal. Resp., 1995, 12,
© Masson, Paris, 1995.

Silicose aiguë fatale par inhalation volontaire de poudre à récurer

M. VINCENT (1), Y. ARTHAUD (2), G. CRETTET (1), F. GERARD (2), E. LAENNEC (1), S. PEYROL (2), C. POUCHELLE (1), R. LOIRE (3)

(1) Service de Pneumologie, Centre Hospitalier Saint-Joseph et Saint-Luc, 9, rue Pr Grignard, F 69350 Lyon Cedex 07. (2) Laboratoire d'Anatomopathologie, Institut Pasteur de Lyon, Avenue Tony-Garnier, F 69365 Lyon Cedex 07. (3) Laboratoire d'Anatomo-Pathologie, Hôpital Cardio-Vasculaire et Pneumologique Louis-Pradel, 59, boulevard Pinel, F 69394 Lyon Cedex 03.

SUMMARY

Fatal acute silicosis after voluntary inhalation of scouring powder.

We report a case of acute fatal fibrosing silico-proteinosis occurring in nine months in a young woman who had voluntarily inhaled scouring powder. We recall the reports in the literature of the subacute or chronic forms associated with systemic diseases occurring after such inhalational practices.

We recall the need for specific questioning and to complete the study, the need for microscopy and electron-microscopy associated with X-ray defraction, either on the alveolar lavage fluid or on a lung biopsy.

Key-words : Silicosis. Scouring Powder. Voluntary Inhalation.

RÉSUMÉ

Nous rapportons le cas d'une silico-protéinose aiguë fibrosante mortelle en neuf mois, chez une jeune fille inhalant volontairement de la poudre à récurer. Nous rappelons les autres observations de la littérature sous forme de silicose sub-aiguë ou chronique associée à des maladies de système survenues après de telles pratiques d'inhalation.

Nous rappelons la nécessité d'un interrogatoire orienté et de compléter l'étude en microscopie optique par une étude en microscopie électronique associée à la diffraction des rayons X, soit au niveau du lavage alvéolaire, soit au niveau d'une biopsie pulmonaire.

Mots-clés : Silicose aiguë. Poudre à récurer. Inhalation volontaire.

Introduction

La silicose aiguë a été décrite en 1929 par Middleton chez des ouvriers travaillant dans les usines de poudre à récurer [1]. Les symptômes surviennent 2 ans et demi à 4 ans après le début de l'exposition sous forme d'une miliaire aiguë fébrile avec fibrose évolutive terminale. Trois cas de silicoses, dont deux avec tableau initialement fébrile, sont rapportés avec des inhalations volontaires de telles poudres à récurer [2-4], mais sans évolution vers une insuffisance respiratoire aiguë. Nous rapportons un cas avec une évolution mortelle classique des silicoses aiguës professionnelles.

Cas clinique

Mlle B.F., âgée de 17 ans, lycéenne, originaire de la Côte d'Ivoire, était hospitalisée le 24 avril 1991 pour dyspnée, hyperthermie à 39 °C, asthénie et amaigrissement évoluant depuis 3 à 4 semaines. L'interrogatoire ne retrouvait pas de notion de contage tuberculeux, ni d'exposition particulière. L'examen clinique était négatif. La *radiographie pulmonaire (fig. 1)* objectivait un syndrome interstitiel bilatéral avec adénopathies médiastinales confirmées par l'examen tomodensitométrique *(fig. 2)*.

Au point de vue biologique on notait à la NFP : GR : 4,15 T/l; Hb : 6,7 g/l; Hte : 23,9 %; VGM : 57,7 fl; GB : 6,47 g/l avec une formule normale, plaquettes : 492 G/l. La VS était à 105 mm à la première heure. Le taux de LDH était à 910 UI/l [valeurs normales (VN) : 160 à 320]. Le bilan ferrique montrait : fer sérique : 6,80 µmol/l (VN : 8 à 30); transferrine : 2,95 g/l (VN : 2 à 3,6); saturation en fer : 9,2% (VN : 30 à 40); ferritine : 35,2 µg/l (VN : 10 à 200). Le bilan hépatique était normal. A l'électrophorèse des protéines, il existait une augmentation des gamma-globulines à 30,9 g/l (VN = 8 à 14). Le taux de l'enzyme de conversion de l'angiotensine (E.C.A.) était à 139 UI/l (VN : 8 à 52). L'électrophorèse de l'hémoglobine montrait : Hb A2 : 3,6 % (VN : inférieure à 3,5 %); HbF : 0,80 % (VN : inférieure à 2 %); mutant : 30,10 % signant une drépanocytose hétérozygote. Le bilan immunitaire montrait un facteur rhumatoïde inférieur à 30 U/l, un taux de complément CH 50 à 65 U/l (VN : 50 ± 15), un taux de complexes immuns circulants positifs à 40 % (seuil de positivité : 4,7 %).

FIG. 1. — Discret syndrome interstitiel associé à des adénopathies hilaires.

Tirés à part : M. VINCENT, à l'adresse ci-dessus.

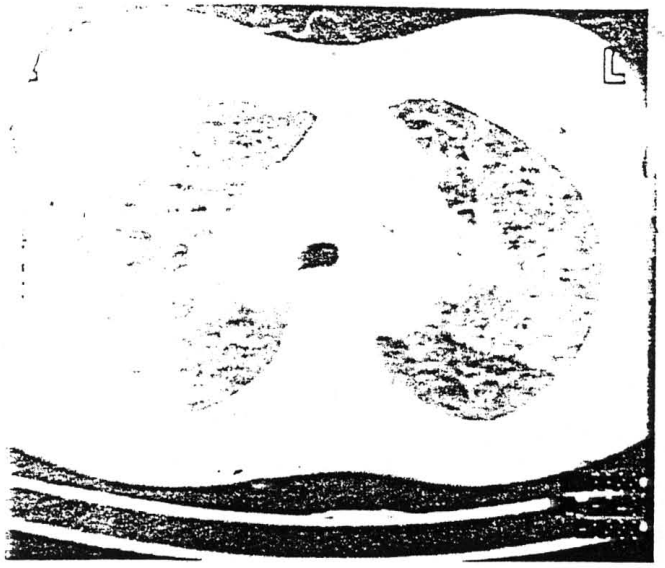

FIG. 2. — Etude tomodensitométrique : syndrome interstitiel et adénopathies hilaires.

FIG. 3. — Alvéolite macrophagique (flèches longues) et empreintes de corps lancéolés cholestéroliques (flèche courte) (HES, ×480).

Les anticorps anti-DNA natifs et antinucléaires étaient positifs respectivement à 12 UI/ml (VN inférieure à 7 UI/ml) et 1/40. Le bilan infectieux (bactériologie, sérologies virales dont HIV) était négatif en dehors d'une positivité à 1/160 pour adénovirus et myxovirus para-influenza.

L'exploration fonctionnelle respiratoire montrait : CV : 2,8 l [78 % théorique (Th)]; VEMS : 1,62 l (71 % Th); VEMS/CV : 74 %; CRF : 2,11 (111 % Th); VR : 1,22 l (113 % Th); CPT : 3,41 (88 % Th); VR/CPT : 36 %. L'étude des gaz du sang montrait : PaO_2 : 66 mmHg, SaO_2 : 93,5 %; $PaCO_2$: 40,3 mmHg; Ph : 7,44. La diffusion du CO (TLCO) par la méthode de l'apnée était à 14,4 (65 % Th) avec TLCO/VA normal à 5.

L'étude cytologique du lavage broncho-alvéolaire montrait, pour une cellularité de 38.10^6 cellules par ml : 75 % de macrophages, 13 % de lymphocytes, 12 % de polynucléaires neutrophiles. *L'étude anatomo-pathologique* de la biopsie transbronchique notait un encombrement alvéolaire par une alvéolite macrophagique non spécifique.

Une biopsie pulmonaire chirurgicale était réalisée en mai 1991 : macroscopiquement plèvre et parenchyme pulmonaire avaient un aspect sain.

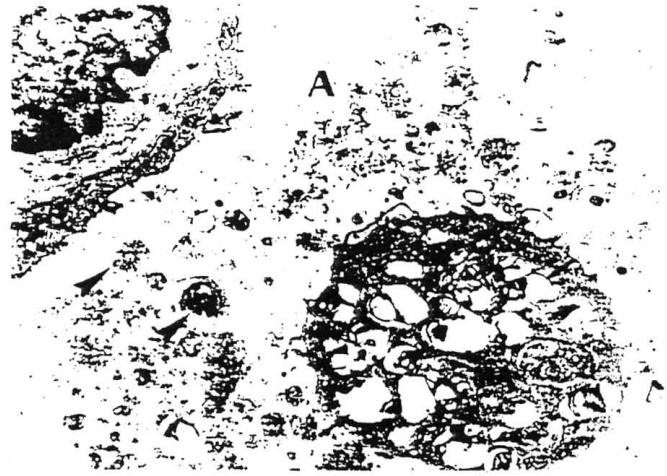

FIG. 4. — MA : Macrophage alvéolaire. Flèche : empreinte de particules de silice. Têtes de flèche : agrégats protéinacés globulaires libres dans la lumière alvéolaire (A) (×10 000).

L'analyse anatomo-pathologique évoquait une pneumopathie réactionnelle. A la reprise d'un interrogatoire orienté, la jeune fille reconnaissait alors qu'elle « inhalait » depuis 2 à 3 ans de la poudre à récurer en raison de son odeur agréable.

Le compte rendu anatomopathologique définitif retenait, associé à l'alvéolite macrophagique, un dépôt de type protéinose PAS+, avec en son sein des cristaux lancéolés cholestéroliques *(fig. 3)* et la présence de cristaux biréfringents en lumière polarisée et d'ébauches de nodules silicotiques. *L'étude en microscopie électronique (fig. 4)* confirmait une fibrose septale avec cellules épithélioïdes contenant dans leur cytoplasme des inclusions d'allure particulaire. Ces mêmes inclusions étaient également trouvées dans les macrophages alvéolaires. Dans le compartiement conjonctival septal, on notait d'importants faisceaux de fibres collagènes, néo-formés, témoignant d'une fibrose débutante. *Une étude minéralogique* du prélèvement biopsique était réalisée : après fixation en glutaraldéhyde-cacodylate, les fragments étaient inclus en résine époxy et observés en microscopie électronique à transmission (Philips EM 300®), coupes de 600 Å contrastées, tension d'accélération 80 kV. On notait de nombreux macrophages alvéolaires renfermant des particules opaques aux électrons de formes triangulaires ou trapézoïdales à bords rectilignes et nets de 0,5 à 3 μ de diamètre d'aspect strictement semblable à celles présentes dans la poudre récurrente. Ces particules étaient identifiées ensuite par microanalyseur Camebax-Trakor®, tension d'accélération 45 kV, coupes 1000 Å, non contrastées, grilles aluminium et cuivre, temps d'analyse 20 s, gamme d'énergie 0-20 keV. Tous les dépôts analysés étaient de nature minérale et la source d'une émission de rayons X dont les spectres permirent de caractériser du silicium, omniprésent et correspondant à un pic intense (Si, raie Ka = 1,74, Ke V-Z = 14). Dans un deuxième temps, une même étude portant sur les macrophages alvéolaires recueillis par LBA confirmait la présence de telles particules dans la plupart des macrophages.

Une corticothérapie à 0,8mg/kg/s entraînait une amélioration clinique et fonctionnelle avec retour à une normoxie malgré la persistance du syndrome interstitiel radiologique. Elle était poursuivie *per os* à domicile à doses dégressives pendant trois semaines. En juillet, la patiente était réhospitalisée pour une détresse respiratoire avec fièvre à 40 °C favorisée par la reprise de l'intoxication par inhalation volontaire et une surinfection à CMV nécessitant une intubation et une ventilation assistée. Finalement, la patiente pouvait être sevrée de ventilation associée. Il persistait en octobre 1991 une dyspnée pour des efforts minimes, une tendance au comblement alvéolaire des bases sur le bilan radiologique et un syndrome restrictif pur à 59 % de la théorique, avec abaissement de la TLCO à 7,7 (35 % Th) et de la TLCO/VA à 2,7 malgré une PaO_2 à 70 mmHg au repos en air. Un nouveau lavage alvéolaire montrant toujours d'importantes quantités de silice, un lavage alvéolaire total à visée thérapeutique à gauche, puis à droite était

tenté, ramenant des dépôts blanchâtres épais sédimentant. Celui-ci n'entraînait pas de nette modification de l'état clinique qui se dégradait à nouveau. Un bilan pré-greffe était programme et la patiente laissée en oxygenothérapie à domicile. Le 24 décembre 1991 réapparaissait un tableau de détresse respiratoire fébrile entraînant le décès le 30 décembre 1991. Un prélèvement postmortem montrait une fibrose interstitielle et périvasculaire très importante.

Discussion

Les cas de silicose aiguë sont pour la pluplart rattachés à *des expositions professionnelles*. Si des mesures de prévention ont été prises dans les usines de poudre à récurer depuis la description de Middleton [1], des cas sporadiques sont encore décrits [5]. Par ailleurs, d'autres expositions telles que le sablage [6] ont été responsables des mêmes tableaux. Les données biopsiques montrent que les nodules silicotiques sont discrets par rapport à la fibrose confluente. Certains nodules sont parfois très cellulaires et on note également une lipoprotéinose alvéolaire avec alvéolite macrophagique.

Le premier cas de *silicose par inhalation volontaire d'Ajax®* a été décrit par Gong [2] : il s'agissait d'une patiente décédée à 36 ans d'une maladie de système avec glomérulonéphrite avec dépôts d'immuns complexes. La radiographie pulmonaire montrait des masses conglomérées bilatérales apicales associées à des adénopathies calcifiées en coquille d'œuf. Une biopsie d'adénopathie cervicale montrait des nodules silicotiques et la patiente reconnut avoir inhalé à l'âge de 10 ans pendant deux mois de la poudre à récurer. Casassus [3] rapporte un cas radiologique de silicose chronique chez une femme de 35 ans, inhalant depuis 15 ans, plusieurs fois par jour une poudre à récurer aromatisée. Nous avons rapporté [4] un cas à début aigu avec miliaire fébrile, puis stabilisation après corticothérapie, mais évolution actuelle d'une connectivite mixte 4 ans après l'arrêt de l'intoxication. Ce cas est le premier cas rapporté avec évolution fibrosante aiguë terminale.

Le diagnostic n'aurait pas été porté sans l'expérience du cas précédent. Les premiers résultats histologiques de la biopsie transbronchique et de la biopsie chirurgicale en étaient restés au diagnostic de pneumopathie d'allure immuno-allergique. Ce n'est qu'une fois l'exposition reconnue par la patiente que le diagnostic a pu être évoqué en anatomopathologie, puis confirmé par les études en microscopie électronique et diffraction des rayons X.

La silice cristalline est présente normalement dans le poumon. Les études sur témoins sains non exposés font état de 340 à 480 · 10^6 particules minérales par gramme de tissu pulmonaire sec analysé [7]. Cependant, parmi ces particules, on note seulement 11 à 20 % de silice pure contre 38 à 59 % de silicate d'aluminium. De même, une étude du LBA de témoins non exposés [8] ne met en évidence la présence de pic de silice pour que dans 5 % des particules intramacrophagiques. Enfin, une étude par micro-analyse des inclusions macrophagiques des LBA de 10 témoins sains comparés à 10 soudeurs à l'arc a montré leur nature en majorité organique [9]. Chez notre patiente, la majorité des particules analysées était de nature minérale avec présence de silice pure.

L'étude minéralogique est essentielle, car la microscopie optique peut être insuffisante pour apprécier un empoussièrage pathologique, comme cela a été démontré dans la protéinose alvéolaire [10].

Il existait une élévation des complexes immuns circulants et des anticorps antinucléaires, mais l'évolution pulmonaire aiguë n'a peut être pas permis l'apparition d'une connectivite [11]. De telles élévations sont rapportées chez les ouvriers travaillant dans les usines de poudre à récurer [12]. L'élévation de l'ECA associée à la présence d'adénopathie aurait pu faire évoquer une sarcoïdose. C'est d'ailleurs ce diagnostic qui avait été évoqué initialement, comme dans deux des trois cas déjà publiés [2, 4].

Au point de vue thérapeutique, si la corticothérapie échoue, il paraît légitime de tenter chez ces patients, porteurs d'une silicoprotéinose alvéolaire, un lavage pulmonaire total [13], mais celui-ci doit être envisagé précocement. Dans le cadre de notre patiente, l'évolution fibrosante avait déjà eu lieu, comme en témoigne la biopsie pulmonaire post-mortem.

Conclusion

La silicose par inhalation de produit ménager est peut-être une entité sous-estimée. Réputée exceptionnelle, nous en avons rencontré deux cas à deux ans d'intervalle. Il s'agit du premier cas d'évolution aiguë, fibrosante mortelle. D'autres cas se sont manifestés par des aspects de silicose chronique au niveau pulmonaire associée à des maladies de système. La microscopie optique est insuffisante pour diagnostiquer ces cas, où l'intoxication est difficile à avouer par le patient. Il est noté des granulomes de type sarcoïdosique ou une simple lipoprotéinose alvéolaire. C'est un interrogatoire orienté qui permet d'évoquer le diagnostic et c'est l'étude en microscopie électronique, soit d'une biopsie, soit d'un lavage alvéolaire, couplée à une étude de la micro-analyse de rayons X qui permet de le confirmer. Les produits de nettoyage en poudre peuvent représenter un danger domestique sous-estimé pour des adolescents au comportement psycho-pathologique qui peuvent être attirés par l'odeur du produit.

REMERCIEMENTS. — Nous remercions Mme Escudier et Mlle Penet pour la rédaction de cet article.

Références

1 MIDDLETON E.

1. The present position of silicosis in industry in Britain. *Brit Med J* 1929;*2*:485.
2. GOSSELIN B, SERVAIS B, LE MAGUER *et al.* : Silicose d'évolution rapide par inhalation de poudre détersive. *Rev Mal Respir* 1983;*11*:481-2.
3. SURATT PM, WASHINGTON CW, BRODY AR *et al.* : Acute silicosis in tombstone sandblasters. *Am Rev Respir Dis* 1977;*115*:521-9.
4. GONG H, TASHKIN DP : Silicosis due to intentional inhalation of abrasive scouring powder. Case report. *Am J Med* 1979;*67* : 358-62.
5. CASASSUS P, BOISSONNAS A, LUSCHEVICI V, LAROCHE SL : Silicose par toxicomanie à une poudre à récurer. *Press Med* 1980;*9*:190-1.
6. DUMONTET C, BIRON F, VITREY D *et al.* : Acute silicosis due to inhalation of a domestic product. *Am Rev Respir Dis* 1991;*143*:880-2.
7. CHURG A : Mineral analysis of the lung parenchyma. In : RG Crystal, JB West eds. *Lung Injury* Raven Press 1992:109-23.
8. CHRISTMANN JW, EMERSON RJ, GRAHAM WGB, DAVIS GS : Mineral dust and cell recovery from the bronchoalveolar lavage of healthy Vermont Granite Workers. *Am Rev Respir Dis* 1989;*132*:393-9.
9. GINDRE D, CHEVALLIER JP, ARTHAUD Y *et al.* : Corrélation entre les nuisances au poste de travail et les inclusions macro-