Identification de la localisation et de la nature chimique des particules minérales chez des patients porteurs de pathologie infiltrative par analyse minéralogique (AM) des biopsies tissulaires en paraffine en utilisant la microscopie électronique à balayage (MEB)

M. Catinon[ab], AM Sfarghiu C[c]. Chemarin[ab], F. Thivolet[d], M. Vincent[b]

a *CH St Joseph et St Luc, 20 Quai Claude Bernard, Lyon 69007, France -* **b** *MINAPATH Développement, 56 Boulevard Niels Bohr, 69603 Villeurbanne ;* **c** *Laboratoire LaMCoS, 18-20 rue des Sciences 69621 Villeurbanne ;* **d** *Centre de Biologie et de Pathologie Est, 59 Boulevard Pinel, 69500 Bron*

CONGRES DE PNEUMOLOGIE DE LANGUE FRANCAISE (CPLF) 2017, MARSEILLE France, 27-29 janvier

I. Introduction

L'observation anatomopathologique de coupes histologiques en microscopie optique (MO) en lumière naturelle ou polarisée permet de mettre en évidence la présence de particules et de fibres opaques ou anisotropes sans pouvoir en déterminer leur nature chimique. Notre objectif est de corréler cette observation optique à une étude minéralogique en microscopie électronique à balayage (MEB) couplée à analyse d'émission de rayon X sur des biopsies en paraffines de pathologies infiltratives pulmonaires.

II. Matériel et méthodes

A. Patients

L'étude est réalisée sur des biopsies en paraffines fournies par le Centre de Pathologie Est. Les 10 patients étudiés (8 issus du CH St Joseph et St Luc et 2 de l'Hôpital Louis Pradel) sont porteurs de pathologies infiltratives : 3 sarcoïdoses, 1 silico-sarcoïdose, 2 silicoses, 1 FID, 1 cas de séquelle de varicelle pulmonaire, une talcose ganglionnaire, une granulomatose à corps étranger. Les biopsies inclues en paraffines correspondent à 7 biopsies pulmonaires chirurgicales, 2 biopsies ganglionnaires par médiastinoscopie (cas n° 4 et 6) et 1 biopsie de granulome cutané (cas n°2).

B. Analyse minéralogique en microscopie (Fig. 1)

Une première coupe histologique est colorée (coloration HES) puis observée au microscope optique (ZEISS Axio scope A.1). Une seconde coupe de 5µm d'épaisseur est déposée sur une pastille de carbone de 25 mm de diamètre sans coloration. Cette coupe est destinée à une observation en microscopie électronique à balayage (JEOL JSM-6010PLUS/LV) équipé d'un microanalyseur Oxford X-Max 50 mm². L'analyse des particules est réalisée sous les conditions suivantes : électrons rétrodiffusés ; 20kV d'intensité ; distance de travail de 12mm ; spot size 72 ; pression 20 Pa ; grossissement x500.

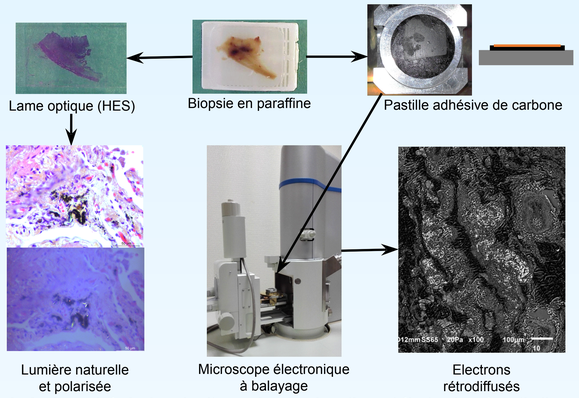

Figure 1 : Analyse minéralogique *in situ* en microscopie optique et électronique à partir d'une biopsie inclue en paraffine.

III. Résultats

A. Résultats de l'analyse minéralogique

Tableau 1 : résultats de l'analyse minéralogique en microscopie optique et électronique. Empoussièrement « Très faible » : moins de 5 particules par champ ; « Faible » : 5 à 10 particules par champ ; « Modéré » : 10 à 50 particules par champ ; « Important » : 50 à 100 particules par champ ; « Très important » : plus de 100 particules par champ. P : phosphore ; Ca calcium ; Si : silicium ; O : oxygène ; Al : aluminium ; Na : sodium ; Fe : fer ; Mg : magnésium ; Ti : titane. La composition chimique des particules analysées est reportées en indiquant les éléments détectés sur le spectre EDX. Au vu des expositions suspectés, "SiO" est interprété comme étant de la silice, "PCa" du phosphate de calcium probablement d'origine endogène, "SiAl" des aluminosilicates, "PNa" du phosphate de sodium, "AlO" de l'oxyde d'aluminium, "Compo Fe" des particules composées de fer, "SiMg" du talc, "SiAlFe" des aluminosilicate + fer, "TiO" des oxydes de titane, "compo Ti" : des particules composées de titane ; "FeO" des oxydes de fer.

Patient	Pathologie	Analyse optique par l'anatomo-pathologiste	Empoussièrement MEB	Composition chimique des particules
1	Varicelle	Aucune particule biréfringente	Très important	100 % PCa
2	Sarcoïdose	Quelques particules biréfringentes	Très faible	100 % CaO
3	Sarcoïdose	Nombreuses particules biréfringentes	Modéré	55 % CaO ; 23% SiO ; 22 % SiAl
4	Neuro-sarcoïdose	Pas de particules identifiées	Modéré	58 % SiO ; 23 % SiAl ; 6 % AlO
5	Silico-sarcoïdose	Nombreuses particules biréfringentes	Modéré	86 % SiAl ; 13 % PNa ; 1 % SiO
6	Talcose ganglionnaire	Nombreuses particules biréfringentes	Très important	47 % SiO ; 33 % SiAl ; 19 % compo Fe ; 1 % TiO
7	Silicose	Nombreuses particules biréfringentes	Très important	56 % SiO ; 41 % PCa ; 1 % SiAl
8	Silicose	Nombreuses particules biréfringentes	Très important	53 % SiAl ; 37 % SiAlFe ; 4 % compo Ti ; 3 % SiO ; 2 % FeO
9	Fibrose	Pas de particules identifiées	Important	65 % SiAl ; 19 % SiO ; 7 % SiMg ; 3 % compo Ti ; 3 % CaO
10	Granulome à corps étrangers	Nombreuses particules opaques	Très important	82 % SiAlFe ; 9 % SiAl ; 7 % SiO

La biopsie du cas n°2 est un granulome cutané dans lequel de rares particules d'oxyde de calcium ont été observées. Le cas n°3 est une sarcoïdose de forme de présentation aigue avec exposition aux poussières établie par questionnement du patient. Le questionnement du patient n°4 a également mis en évidence une activité de polissage intensive et de courte durée. Le cas n°5 a travaillé dans une usine d'extraction de charbon. Dans le cas n°6, de nombreuses particules (majoritairement des oxyde de silicium) ont été observées préférentiellement dans des zones vascularisées du ganglion. Pour le cas n°8, qui est un ouvrier de construction, la microscopie électronique met en évidence un empoussièrement très important. Le cas n°9 présente une fibrose chez un patient opéré d'un cancer du poumon sur fibrose. Le cas n°10, qui a travaillé dans le polissage de pièces chirurgicales, présente un grand nombre de particules d'aluminosilicates majoritairement associées au fer.

B. Illustration des cas n° 1 et 7

Le cas n°1 est un cas de séquelle de varicelle pulmonaire. Aucune particule opaque et biréfringente n'est observée en microscopie optique (Fig. 2b). La microscopie électronique met en évidence la présence de nombreuses particules de phosphate de calcium à l'intérieur du nodule fibro-hyalin (Fig. 2 a, c et d).

Le cas n°7 est un cas de silicose chez un prothésiste dentaire. Comme dans le cas précédent, de nombreuses particules de phosphate de calcium sont observées en microscopie électronique à l'intérieur du nodule (Fig. 3a, d et f). De plus, un grand nombre de particules, correspondant majoritairement à des oxydes de silicium, sont observées à l'extérieur du nodule (Fig. 3a, c et e).

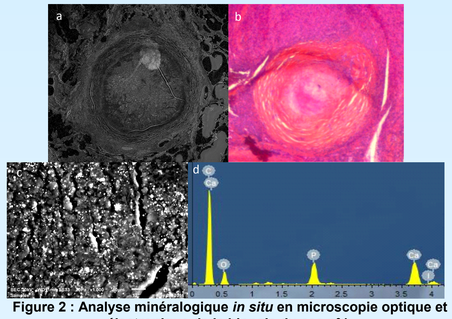

Figure 2 : Analyse minéralogique *in situ* en microscopie optique et électronique de la biopsie du cas n°1.

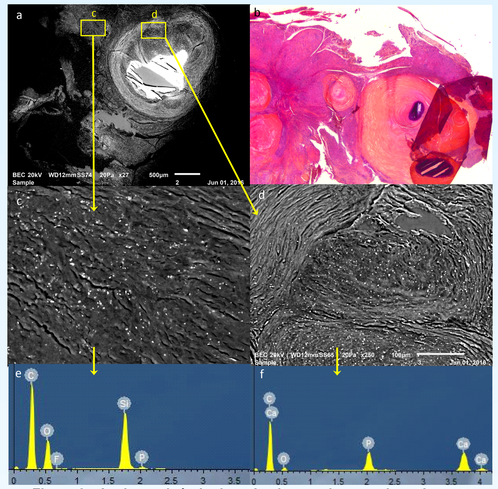

Figure 3 : Analyse minéralogique *in situ* en microscopie optique et électronique de la biopsie du cas n°7.

IV. Discussion

Les processus granulomateux de type sarcoidosique peuvent être favorisés par des expositions minérales et pourraient être considérés comme des granulomatoses réactionnelles à des poussières (stade pré-silicotique) [1,2]. Les nombreuses particules de phosphate de calcium observées à l'intérieur des nodules (Fig. 2 et 3) ont très probablement une origine endogène et entrent dans un processus de calcification du granulome. En revanche, la plupart des particules exogènes que nous avons observées se trouvent à l'extérieur des nodules. Il existe une sous-estimation du rôle des granulomes induits par des poussières dans les activités de construction-démolition [3], mais aussi après applications de talc sur peau excoriée [4], lors de réactions à des prothèses implantées [5] ou à des injections de silicone [6]. L'analyse *in situ* par MEB et microanalyse, qui a été développée par J Abraham [7], peut permettre, associée à un questionnaire exhaustif en cas de granulomatose, d'évoquer un lien causal entre l'exposition à des poussières minérales et le granulome. Une telle relation peut être également faite lors de phénomènes de séquelle fibro hyaline et de fibrose pulmonaire.

Le rapport entre les particules d'aluminosilicate et d'oxyde de silicium (SiAl/SiO) peut être un indicateur d'exposition. En effet, l'analyse de la composition chimique en microscopie électronique à transmission de 2800 particules issues de la digestion-filtrations de parenchymes pulmonaires de 28 témoins provenant de l'Institut médico-légal de Lyon nous a donné un rapport SiAl/SiO égal à 4. Un tel rapport en faveur des particules de SiO pourrait donc être indicatif. Afin de vérifier cette hypothèse, il est nécessaire de réaliser une analyse minéralogique *in situ* sur d'autres échantillons témoins de granulome d'origine infectieuse.

D'autres études sont également nécessaires afin d'améliorer la précision de la mesure de l'empoussièrement qui est, actuellement, de nature semi-quantitative (Tableau 1). Cette mesure doit prendre en compte le caractère hétérogène de la répartition des particules au sein de la coupe. Des études comparant ce type d'analyse avec des analyses quantitatives après digestion tissulaire sont à promouvoir.

V. Conclusion

L'analyse minéralogique *in situ* en microscopie électronique à balayage permet 1) de connaître la nature chimique des particules observées 2) de faire la part entre origine exogène et endogène 3) de réaliser des corrélations avec des observations réalisées en microscopie optique. Cette technique va être appliquée, dans le cadre de l'étude prospective MINASARC, sur les prélèvements histologiques dans le but d'étudier la charge minérale des granulomes des patients atteints de sarcoïdose.

Cette analyse peut être un outil complémentaire lors d'une recherche d'empoussièrement par questionnaire pour établir une relation causale entre une maladie granulomateuse ou fibrosante et une exposition anormale à des poussières minérales.

Références : [1] Newman KL and Newman LS. Curr Opin Allergy Clin Immunol 2012;12:145-50. [2] Vincent M. et al. Am J Ind Med 2015;58/S31-S38. [3] Catinon M. et al. Eur Resp J 2016;48(suppl60):PA3925. [4] Vincent M. et al. Rev Mal Resp 2004;21:811-4. [5] Peoch M, Moulin C, Pasquer. N Engl J Med 1996;335:133-4. [6] Suzuki K. et al.Arch Rumatol 2002;138:133-4. [7] Abraham JL and Burnett BR. Scan Elec Micro 1983;11:681-696.